



**ОБЩЕРОССИЙСКИЙ СОЮЗ ОБЩЕСТВЕННЫХ ОБЪЕДИНЕНИЙ  
АССОЦИАЦИЯ ОНКОЛОГОВ РОССИИ**

**Клинические рекомендации по диагностике и лечению  
больных опухолями средостения и вилочковой железы**

**Утверждено  
на Заседании правления Ассоциации онкологов России**

Москва 2014

**Коллектив авторов (в алфавитном порядке):**  
**Борисова Т.Н., Бредер В.В., Горбунова В.А., Иванов С.М., Лактионов К.К., Михина З.П., Реутова Е.В., Полоцкий Б.Е.,  
Тюляндин С.А.**

1. Определение, классификации, принципы диагностики
  - 1.1. Клинико-анатомическая классификация
  - 1.2. Международная гистологическая классификация
  - 1.3. Клинические проявления
- 2.4 . Диагностика
2. Опухоли вилочковой железы
  - 2.1. Определение нозологии
  - 2.2. Патогенез и клиническая картина
  - 2.3. Диагностические мероприятия
  - 2.4. Лечение
3. Внегонадные герминогенные опухоли средостения
4. Мезенхимальные опухоли средостения
5. Нейрогенные опухоли средостения
6. Поражение лимфатических узлов средостения
7. Новообразования сердца С 38

Средостение – сложная анатомическая область, находящаяся посередине грудной полости между правой и левой медиастинальной плеврами. Задней границей средостения является грудной отдел

позвоночника, а на небольшом пространстве – шейки ребер; передней – грудина, нижней – диафрагма. Верхней границы средостение не имеет, т.к. выше рукоятки грудины оно переходит в клетчаточное пространство шеи. Поэтому верхним уровнем средостения считается верхний край рукоятки грудины.

### ***2.1. Клинико-анатомическая классификация***

В средостении встречается до ста различных форм новообразований, однако по современным представлениям к истинным доброкачественным и злокачественным опухолям средостения относятся новообразования, источником развития которых являются ткани, эмбриогенетически присущие средостению, или абберантные, сместившиеся в медиастинальное пространство в процессе эмбриогенеза. В тоже время для клинического использования более удобна современная классификация опухолей и кист средостения.

Частота новообразований средостения в структуре онкологических заболеваний составляет около 1% . Злокачественные и доброкачественные встречаются и диагностируются в соотношении 4 : 1. Опухоли средостения выявляют преимущественно в молодом и среднем возрасте, заболевают одинаково часто мужчины и женщины.

### ***2.2. Международная гистологическая классификация опухолей и кист средостения (2004)***

#### ***Классификация опухолей и кист средостения \****

##### **1. ОПУХОЛИ ВИЛОЧКОВОЙ ЖЕЛЕЗЫ ( до 10-20%)**

- 2 НЕЙРОГЕННЫЕ ОПУХОЛИ (15-25%),
3. ГЕРМИНОГЕННЫЕ ОПУХОЛИ (15-25%),
- 4 ЛИМФОИДНЫЕ ОПУХОЛИ (см. лимфомы) (до 20%),
5. МЕЗЕНХИМАЛЬНЫЕ ОПУХОЛИ (5-6%)
6. МЕЗОТЕЛИОМА ПЛЕВРЫ
7. НЕКЛАССИФИЦИРУЕМЫЕ ОПУХОЛИ
8. ДРУГИЕ ПЕРВИЧНЫЕ ОПУХОЛИ И ОПУХОЛЕПОДОБНЫЕ СОСТОЯНИЯ
  - а. болезнь Кастельмана (гигантская гиперплазия лимфоузла)
  - б. экстрамедулярный гемопоэз
  - в. Кисты (5-10%)
  - г. другие неопухолевые заболевания тимуса
    1. эктопия тимуса
    2. гиперплазия тимуса
    3. гистиоцитоз
    4. гранулематоз
9. МЕТАСТАТИЧЕСКИЕ ОПУХОЛИ

***Классификация ВОЗ опухолей вилочковой железы (2004).***

## Эпителиальные

## опухоли:

- Тимома:
  - тип А (веретеночная, медуллярная);
  - тип АБ (смешанная);
  - тип Б1 (богатая лимфоцитами, лимфоцитарная, в основном кортикальная, органоидная);
  - тип Б2 (кортикальная);
  - тип Б3 (эпителиальная, атипическая, сквамозная, высокодифференцированная карцинома тимуса);
  - микронодулярная тимома;
  - метапластическая тимома;
  - микроскопическая тимома;
  - склерозирующая тимома;
  - липофиброаденома.
- Карцинома тимуса (включая нейроэндокринные эпителиальные опухоли тимуса):
  - плоскоклеточная карцинома;
  - базалиоидная карцинома;
  - мукоэпидермоидная карцинома;

- карцинома, похожая на лимфоэпителиому;
- саркоматоидная карцинома (карциносаркома);
- светлоклеточная карцинома;
- аденокарцинома;
- папиллярная аденокарцинома;
- карцинома с транслокацией t (15;19);
- высокодифференцированные нейроэндокринные карциномы (карциноидные опухоли): типичные карциноиды; атипичные карциноиды;
- низкодифференцированные нейроэндокринные карциномы:
- недифференцированные карциномы: крупно-клеточная нейроэндокринная карцинома; мелкоклеточная карцинома нейроэндокринного типа;
- комбинированные эпителиальные опухоли тимуса, включающие нейроэндокринные карциномы.

### **Классификация ВОЗ герминогенных опухолей средостения (2004)**

- Герминогенные опухоли одного гистологического типа (чистые герминогенные опухоли):
- семинома;
- эмбриональная карцинома;
- опухоли желточного мешка;
- хориокарцинома;

- тератома зрелая;
- тератома незрелая.

• Герминогенные опухоли более чем одного гистологического типа (смешанные герминогенные опухоли). Вариант: полиэмбриома.

• Герминогенные опухоли со злокачественной опухолью соматического типа.

• Герминогенные опухоли с гематологической злокачественной опухолью.

**Классификация ВОЗ лимфом и гемопоэтических новообразований средостения (2004) это не сюда!!!**

- В-клеточная лимфома:
  - первичная медиастинальная крупноклеточная В-клеточная лимфома;
  - экстранодальная В-клеточная лимфома маргинальной зоны тимуса из лимфоидной ткани, ассоциированной со слизистой.
- Т-клеточная лимфома:
  - Т-лимфобластная лимфома из клеток-предшественников;
  - Т-лимфобластный лейкоз из клеток-предшественников;



- Т-клеточный острый лимфобластный лейкоз из клеток-предшественников;
- острый лимфобластный лейкоз/Т-клеточная лимфобластная лимфома из клеток-предшественников.

- Лимфома Ходжкина средостения.

- Лимфомы неясного генеза.

- Гистиоцитарные опухоли и опухоли из дендритных клеток:

- гистиоцитоз из клеток Лангерганса;

- саркома из клеток Лангерганса;

- гистиоцитарная саркома;

- злокачественный гистиоцитоз;

- фолликулярная опухоль из дендритных клеток;

- фолликулярная саркома из дендритных клеток;

- опухоль из дендритных клеток;

- саркома из дендритных клеток.

### ***2.3 Клинические проявления***

Клинические симптомы новообразований средостения зависят от локализации, размеров образования, злокачественности и, в связи с этим, инфильтрации окружающих структур и метастазирования, наличия паранеопластических синдромов. Симулировать опухолевое поражение могут острые и хронические медиастиниты.

Большинство клинических проявлений неспецифичны: кашель, одышка, боли в грудной клетке, дисфагия, проявления медиастинального компрессионного синдрома (чаще сдавление верхней полой вены), нарушения сердечного ритма.

Клинические проявления злокачественных опухолей средостения более выражены, чем доброкачественных, и нарастают более интенсивно.

Небольшие доброкачественные опухоли часто обнаруживаются случайно при рентгенологическом исследовании.

Новообразования средостения, в основном злокачественные, реже – доброкачественные, могут со временем достигать больших размеров, порой занимать всю половину грудной клетки, представляя так называемые "гигантские опухоли средостения". Выражена компрессия жизненно важных органов, что сопровождается одышкой, акроцианозом, одутловатостью, расширением вен грудной стенки и шеи, тахикардией, приступами стенокардии, головной болью. При прорастании возникают деформация грудной клетки, синдром Горнера, парез гортани и диафрагмы.

## **2.4 Диагностика**

### ***Рентгенологическая диагностика***

Основными методами выявления новообразований средостения являются методы лучевой диагностики. Применение комплексного рентгенологического исследования, позволяет получить достаточно полное представление о форме и локализации опухоли, протяженности поражения, характера топографо-анатомических соотношений патологического образования с окружающими тканями и органами и в ряде случаев высказаться об истинной природе процесса.

Локализация новообразований средостения является важным, но не абсолютным, критерием в дифференциальной диагностике процесса. В переднем верхнем средостении наиболее часто встречаются тимомы, тератомы, лимфомы. В переднем нижнем – липомы, кисты перикарда. В заднем средостении чаще локализуются невrogenные опухоли (невриномы, шванномы, др.), бронхогенные кисты.

Рентгеносемиотика новообразований средостения подробно разработана и изложена в специальных руководствах.

***Компьютерная томография*** (КТ) играет важную роль в диагностике первичных опухолевых и опухолеподобных процессов в средостении, значительно расширяя объем получаемой информации и тем самым суживая дифференциально-диагностический ряд возможных форм его поражения, вплоть до морфологического диагноза у некоторых больных. Очевидна более высокая диагностическая

эффективность КТ при определении ремиссии заболевания по сравнению с обычными рентгенологическими методами. Она позволяет выявить опухоль, уточнить ее локализацию, и взаимоотношение с соседними органами, обеспечивает выполнение прицельной пункции опухоли, способствует выявлению метастазов органических опухолей в лимфоузлах средостения. В ряде случаев КТ позволяет обнаружить изменения в средостении, невидимые при обычной рентгенографии. В последнее время совместно с КТ-исследованиями часто применяется ультразвуковая диагностика

Внедрение в клиническую практику *магнитно-резонансной томографии* (МРТ) открыло принципиально новые диагностические возможности. Показаниями к МРТ грудной клетки являются: наличие объемных образований средостения, подозрение на сосудистый характер образований, патология крупных сосудов, лимфаденопатия, органические поражения сердца и др. При МРТ отчетливо видна опухоль средостения, магистральные сосуды, трахея и бронхи, а определить инвазию опухоли в сосуды и грудную клетку затруднительно. Выполнение МРТ позволяет дифференцировать сосудистые структуры средостения (в том числе сосудистые аномалии) от опухолевого поражения без применения дополнительных методик. При неясной органной принадлежности новообразования возможно ее уточнение за счет других методов исследования.

Несмотря на расширение возможностей топической диагностики по-прежнему наиболее важна для выбора тактики лечения и определения прогноза заболевания морфологическая верификация диагноза. Для морфологической диагностики используют бронхоскопию, трансбронхиальную пункцию,

трансторакальную пункцию, прескаленную биопсию, медиастиноскопию, парастернальную медиастинотомию, торакотомию и видеоторакоскопию.

**Бронхоскопия** – осмотр трахеобронхиального дерева – дает возможность выявить прорастание и обструкцию (сдавление, смещение) трахеи и бронхов. При наличии экзофитного компонента появляется возможность произвести биопсию тканей для цитологической верификации диагноза. При отсутствии прорастания стенки трахеи или бронха, но наличии деформаций, возможна трансbronхиальная (трахеальная) пункционная биопсия.

**Трансторакальная пункция** обладает большими диагностическими возможностями. Информативность метода достигает 70,0–95,0 %. Морфологическое исследование пунктатов новообразований средостения позволяет определить их характер, а в ряде случаев – и гистогенез, что является решающим фактором в установлении клинического диагноза и выборе лечебной тактики.

**Прескаленная биопсия** – производят при наличии пальпируемых надключичных лимфатических узлов, если характер патологических изменений в средостении остается неясным, особенно при лимфомах. Метод заключается в оперативном удалении единым блоком клетчатки и лимфатических узлов второго клетчаточного пространства шеи из области, ограниченной внутренней яремной и подключичной венами и нижним брюшком лопаточно-подъязычной мышцы с последующим их гистологическим исследованием.

**Медиастиноскопия** предназначена для выявления лимфатических узлов средостения путем их

визуального исследования, инструментальной пальпации и выполнения пункционной или прямой биопсии. Медиастиноскопия не может дать представление о состоянии средостения на всем протяжении. Она может сопровождаться рядом осложнений: кровотечение (0,1 %), парез возвратного нерва (0,32 %), повреждение пищевода (0,04%). Учитывая возможные тяжелые осложнения, после появления КТ, МРТ, число этих исследований сократилось.

***Торакоскопия (особенно видеоторакоскопия)*** позволяет детально визуализировать медиастинальную опухоль, определить ее распространенность, связь с окружающими органами и тканями, осуществить прицельную биопсию ее различных отделов и установить морфологический диагноз более чем в 90,0 % исследований.

***Диагностическая парастеральная медиастинотомия.*** Этот хирургический метод диагностики заключается в парастеральной резекции хрящей II–III ребер справа и слева от грудины и обнажении элементов переднего средостения. Создается возможность осмотра, пальпации, диагностической пункции и биопсии, что выгодно отличает парастеральную медиастинотомию от медиастиноскопии. Медиастинотомию можно выполнить даже при выраженном синдроме верхней полой вены. Приближаясь по методике к диагностической торакотомии, медиастинотомия отличается от нее относительной безопасностью, так как менее травматична; без показаний не вскрывается плевральная полость. В большинстве наблюдений, когда при медиастинотомии принимается решение о радикальной операции сразу же после ее завершения приступают к торакотомии.

**Радионуклидные методы диагностики** в настоящее время широко используют в дифференциальной диагностике солидных опухолей и системных заболеваний. Для радионуклидной лимфографии применяют различные неорганические коллоиды, меченные  $^{198}\text{Au}$ , сернистый коллоид  $^{99\text{m}}\text{Tc}$ , микроагрегат альбумина  $^{131}\text{I}$ ., цитрат  $^{67}\text{Ga}$ . Последний получил наибольшее применение в диагностике злокачественных лимфом средостения.

**Ультразвуковое исследование (УЗИ).** Главная задача ультразвуковой диагностики при злокачественных опухолях средостения – выявление лимфогенных и гематогенных отдаленных метастазов в органах брюшной полости, забрюшинного пространства и лимфатических узлах надключичной, шейной и аксиллярных областей.

### Дополнительные исследования

Определение группы крови.

Исследование крови на резус-фактор.

Определение антител к *Treponema pallidum*.

Определение антигена HbsAg.

Определение антител к вирусу гепатита С.

Определение антител к ВИЧ.

Анализ крови общий.

Анализ мочи общий.

Кислотно-щелочное состояние крови.

Биохимический анализ крови.

Коагулограмма.

Исследование функции внешнего дыхания.

Электрокардиография.

Эхокардиография (до операции, при сопутствующей кардиальной патологии)

УЗДГ вен нижних конечностей (больных старше 60 лет перед операцией, при варикозной болезни)

КТ органов брюшной полости (для уточнения изменений, выявленных при УЗИ).

Эхокардиография (по показаниям с учетом, возраста, анамнеза, данных ЭКГ)

Эзофагогастродуоденоскопия (при жалобах или язвенном анамнезе)

Иммуногистохимическое, иммуноцитохимическое исследование образцов опухолевой ткани для уточнения органопринадлежности и гистогенеза опухоли

### ***С37. Злокачественные новообразования вилочковой железы (тимомы)***

3.1. определение нозологии;

3.2 . патогенез и клиническая картина;

3.3. диагностические мероприятия;

3.4. лечение



### **3.1 Определение нозологии**

Термин "тимома" применяется для обозначения новообразований, имеющих связь с эпителием паренхимы тимуса. Тимома – самая частая опухоль передне-верхнего средостения. В отличие от других заболеваний, даже при макроскопической инвазии окружающих структур, гистологические признаки злокачественности определяются редко. С тимоматами ассоциируются аутоиммунные болезни, чаще всего – миастения (*myasthenia gravis*).

*Гистологические варианты* (цитоархитектоника) тимом определяются соотношением эпителиальных и лимфоидных компонентов вилочковой железы. Лимфоциты, постоянно обнаруживаемые в тимоматах, не являются собственно элементами новообразования, однако выраженная лимфоидная инфильтрация тимомы считается благоприятным прогностическим признаком. Важнейшим фактором благоприятного прогноза радикального хирургического лечения является наличие хорошо выраженной фиброзной капсулы.

*Эмбриология и топография.* В первые недели эмбрионального развития правая и левая части тимуса мигрируют по направлению к переднему средостению, теряют связь с шеей, соединяются. Чаще всего образуется H-образная вилочковая железа, однако могут быть варианты X-образные, U-образные и инвертированные. Изредка встречаются одно- или трехлобарные железы, а также аберрантные островки тимуса – в средостении, вокруг параситовидных желез, на шее, в корне легкого. С возрастом тимус атрофируется.

Верхние рога тимуса прилежат к щитовидной железе и связаны с нижними полюсами щитовидно-тимической связкой, нижние рога контактируют с верхней поллой веной и ее притоками, перикардом, дугой аорты и легочной артерией.

В качестве основных критериев выделения вариантов тимом используются степень лимфоидной инфильтрации опухоли и морфология эпителиальных клеток.

Кроме того, независимо от типа цитоархитектоники, тимомы подразделяются на:

- инкапсулированные – опухоль полностью окружена фиброзной капсулой различной толщины без признаков инфильтрации всей стенки;
- минимально инвазивные – капсула инфильтрирована на всю толщину – что выявляется лишь при последующем микроскопическом исследовании;
- инвазивные – тимомы с прямым распространением на окружающие структуры: перикард, крупные сосуды, легкое;
- с имплантатами по перикарду и плевре;
- с метастазами в лимфатические узлы;
- с отдаленными метастазами

Трудности стадирования злокачественности тимом привели к предложению различать эти опухоли в зависимости от наличия и степени инвазии. Последняя определяется **по критериям Masaoka A. et al., 1981**, в модификации Shimosato Y., Mukai K., 1997 г. Стадирование обосновано патоморфологическими

исследованиями:

**I стадия** – полностью инкапсулированная опухоль без инвазии в медиастинальную жировую клетчатку;  $T_1N_0M_0$ .

**II стадия** – инфильтрация в пределах жировой клетчатки;  $T_2N_0M_0$ .

**III стадия** – инфильтрация медиастинальной плевры или перикарда или прилежащих органов:  $T_3N_0M_0$

а) отсутствие инвазии крупных сосудов;

б) инвазия крупных сосудов.

**IV стадия**

а) опухоль с имплантацией плевры и перикарда  $T_4N_0M_0$ ;

б) опухоль с лимфогенными метастазами  $T_{1-4}N_{1-2}M_0$ ;

в) опухоль с гематогенными метастазами  $T_{1-4}N_{0-2}M_1$ .

**Доброкачественными** считаются только инкапсулированные опухоли, без имплантационных, лимфогенных или гематогенных метастазов.

Среди злокачественных тимом выделяется два типа образований:

- злокачественные тимомы 1 типа:
  - либо инвазивные;
  - либо с имплантатами по перикарду и плевре;
  - либо с метастазами лимфатические узлы, либо с отдаленными метастазами;

- злокачественные тимомы 2 типа: все карциномы тимуса.

### ***3.2 Патогенез и клиническая картина***

Тимома – одна из самых частых опухолей среди новообразований передне-верхнего средостения, доля составляет около 20%. Возраст заболевших в большинстве случаев от 40 до 50 лет, одинаково часто встречается у мужчин и женщин. Но если имеется сочетание с миастенией, среди пациентов преобладают женщины. В большинстве случаев неинвазивные тимомы бессимптомны. Патогенез симптомов заболевания определяется компрессией и инвазией интраторакальных структур и проявлениями аутоиммунных заболеваний. Рост опухоли может сопровождаться появлением боли, кашля, одышкой, повышением температуры, снижением веса, синдромом сдавления ВПВ.

С тимомой ассоциируются некоторые аутоиммунные заболевания, но самым частым является сочетание с миастенией. Мышечная слабость при поражении соответствующих черепно-мозговых нервов проявляется птозом, диплопией, дисфонией, дисфагией. Далее может возникать прогрессирующая слабость мышц туловища и конечностей. Особенно опасны случаи, когда затрагивается дыхательная мускулатура. Диагноз устанавливают на основании анализа электромиографии с использованием теста применения ингибиторов ацетилхолинэстеразы (Sol. Prozerini 0,05% – 0,5 мл подкожно). После удаления тимомы при миастении через один-два года можно ожидать исчезновения проявлений мышечной слабости.

Другие паранеопластические синдромы – гипогаммаглобулинемия, эритробластопеническую анемию,

системная волчанка – наблюдают редко.

### ***3.3 Диагностические мероприятия***

Тимомы в бессимптомной стадии часто случайно выявляют при рентгенологическом исследовании. Так как опухоль локализуется в переднем средостении, впереди от дуги аорты, необходимо проводить исследование не только в прямой, но и в боковой проекции. Опухоли овальной, грушевидной или треугольной формы располагаются асимметрично по отношению к срединной линии тела, поперечник часто короче длинника. Большая тимома выявляется без затруднений, так как часть опухоли проецируется выше корня легкого.

КТ средостения рекомендуется выполнять во всех случаях, когда нельзя исключить тимому или миастению. Исследование позволяет выявить опухоль тимуса на самых ранних стадиях. Она выглядит как овальное образование, занимающее часть переднего средостения. Изредка в ней выявляются кальцинаты, у трети пациентов – кистозный компонент. Роль КТ состоит также в установлении связи с крупными сосудами с использованием контраста (например, омнипак 350 мг/мл 100-150 мл внутривенно). Хорошо выявляются также метастазы по плевре и перикарду.

Диагноз миастении устанавливают на основании анализа электромиографии с использованием теста применения ингибиторов ацетилхолинэстеразы. Другие паранеопластические синдромы – гипогаммаглобулинемию, эритробластопеническую анемию, системную красную волчанку – выявляют при проведении соответствующих лабораторных исследований.

Необходимо УЗИ надключичных областей, а при обнаружении измененных лимфатических узлов следует выполнять их биопсию.

Высокоинформативным методом с высокой специфичностью и хорошей чувствительностью является пункционная аспирационная биопсия тимомы.

Выполняется также комплекс лабораторных и функциональных исследований, необходимый для планируемого хирургического лечения.

### ***3.4 Принципы лечения***

#### ***Хирургическое лечение***

Показания к хирургическому лечению обосновываются медленным ростом тимом, редкостью метастазов, выявлением локальной инвазии капсулы опухоли лишь у 30–40% больных.

В послеоперационном периоде может понадобиться, при наличии миастении, длительное назначение антихолинэстеразных препаратов (например, неостигмина метилсульфата до 15 мг в сутки).

При инкапсулированных, относительно небольших опухолях операции не представляют значительных сложностей. Обязательным условием удаления тимомы является полное иссечение остатков вилочковой железы и окружающей клетчатки с лимфатическими узлами, нахождение «ножки» опухоли, которая зачастую уходит на шею (это связано с эмбриогенезом вилочковой железы, см. выше). Максимально высокое выделение, перевязка и пересечение этой «ножки» являются обязательными компонентами операции, так как в оставшейся части вилочковой железы могут

находиться очень маленькие тимомы, являющиеся в дальнейшем источниками рецидивов.

При злокачественных опухолях в связи с возможностью поражения лимфатических узлов необходимо удалять всю клетчатку средостения с регионарными лимфатическими узлами. В стремлении к радикальному удалению опухоли оправданы комбинированные операции вплоть до резекции нескольких соседних органов (перикарда, диафрагмального нерва, магистральных сосудов с пластикой, легкого и т.д.).

Протезирование перикарда для профилактики вывиха сердца необходимо лишь в том случае, если одномоментно выполняется пневмонэктомия. Резекция левой плечеголовной вены не требует реконструкции.

Также должны быть удалены локализованные имплантаты на плевре и перикарде. После операции решается вопрос о дополнительной лучевой и химиотерапии.

При выявлении исходной опухолевой инвазии органов средостения лечение следует начинать с химио- и/или лучевой терапии. Если получен объективный положительный эффект, решается вопрос о хирургическом вмешательстве. Операции в этих случаях связаны с рядом технических особенностей из-за рубцово-склеротических изменений окружающих тканей.

### ***Лучевая терапия***

Предоперационная лучевая терапия в настоящее время используется редко.

Лучевая терапия в самостоятельном варианте применяется при нерезектабельных опухолях в сочетании

с химиотерапией. Область облучения – опухолевое образование средостения (планирование объема облучения с использованием данных диагностического КТ и/или МРТ);

Конвенциональная лучевая терапия РОД 2 Гр 5 раз в неделю до СОД 54-60 Гр.

Конформная лучевая терапия до СОД 60-70 Гр с учетом нагрузки на дозолимитирующие органы.

Послеоперационная (адьювантная) лучевая терапия проводится в случаях:

- опухолевой инвазии капсулы; РОД 2 Гр 5 раз в неделю до СОД 45-50 Гр;
- обнаружения опухолевых клеток по краю резекции (R1); РОД 2 Гр 5 раз в неделю до СОД 54 Гр;
- наличия макроскопической остаточной опухоли (R2); РОД 2Гр 5 раз в неделю до СОД 60 Гр;
- при морфологическом подтверждении карциномы тимуса; РОД 2 Гр 5 раз в неделю

до СОД 45 Гр при R0 резекции;

до СОД 55Гр при R1 резекции;

до СОД 60-70 Гр при R2 резекции.

Адьювантная лучевая терапия в сочетании с химиотерапией проводится в случаях:

- наличия макроскопической остаточной опухоли (R2) при тимомах I ст;
- при морфологическом подтверждении карциномы тимуса; при обнаружения опухолевых клеток по краю резекции (R1);
- наличия макроскопической остаточной опухоли (R2).

Паллиативная лучевая терапия проводится при наличие отдаленных метастазов для купирования



симптомов связанных с опухолевым процессом.

### **Химиотерапия**

Из-за редкости новообразования не имеется убедительных данных о предпочтительности выбора тех или иных препаратов или их комбинации.

В режиме монокимиотерапии эффективны: цисплатин (120 мг/м<sup>2</sup>, 1 раз в 3-4 нед.), доксорубицин (75 мг/м<sup>2</sup> 1 раз в 3–4 нед.), циклофосфан (1 г/м<sup>2</sup> 1 раз в 3-4 нед.), актиномицин Д (300 мкг/м<sup>2</sup> 5 дней подряд 1 раз в 4 нед) .

Наиболее эффективными схемами полихимиотерапии являются

САР (циклофосфан 400-500 мг/м<sup>2</sup>, в/в, день 1; доксорубицин 40-50 мг/м<sup>2</sup>, в/в, день 1; цисплатин 100 мг/м<sup>2</sup>, в/в, 1 день ) и АДОС – с добавлением винкристина.

При комбинированном лечении частичная регрессия опухоли регистрируется более чем в 50 % случаев, и нередко в удаленном материале ее не обнаруживают.

### **Алгоритм адьювантных лечебных опций при резектабельных тимомах и карциномах тимуса**

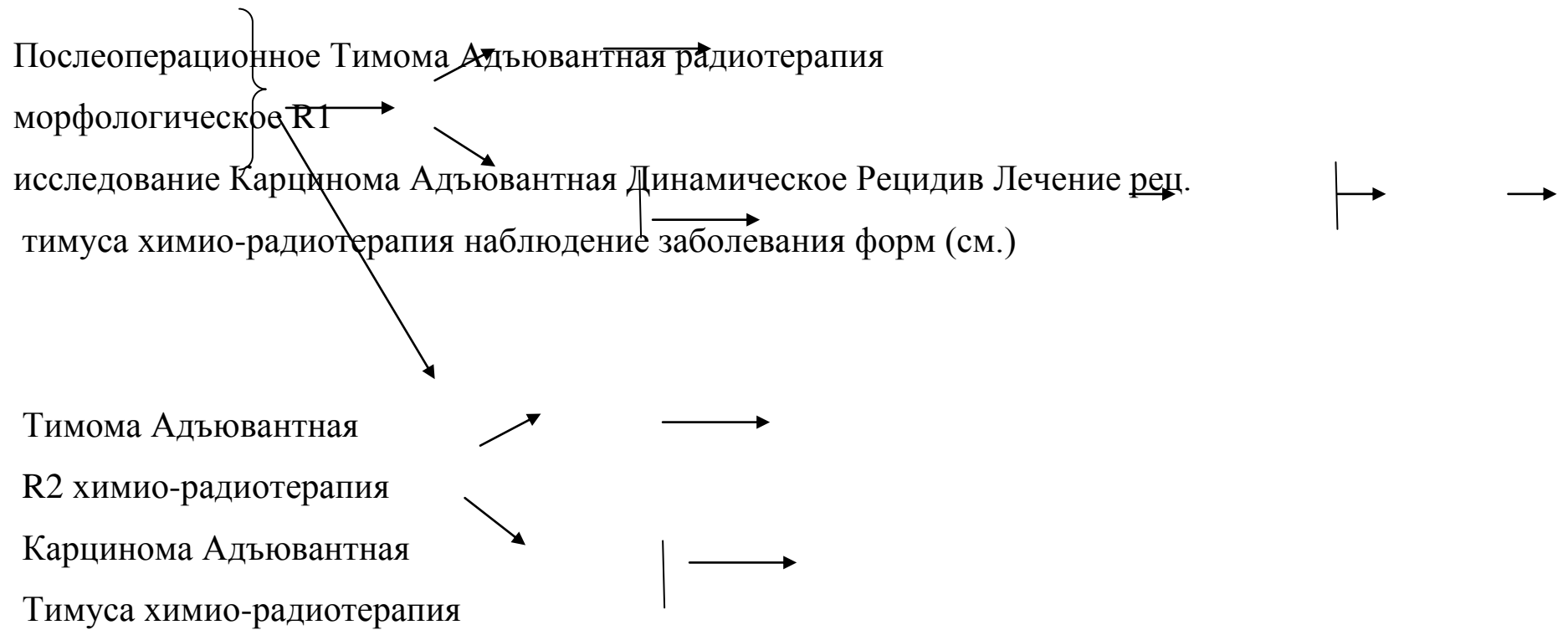
Тимома без инвазии капсулы  
Динамическое наблюдение  
Рецидив заболевания  
Лечение рецидивных форм (см.)



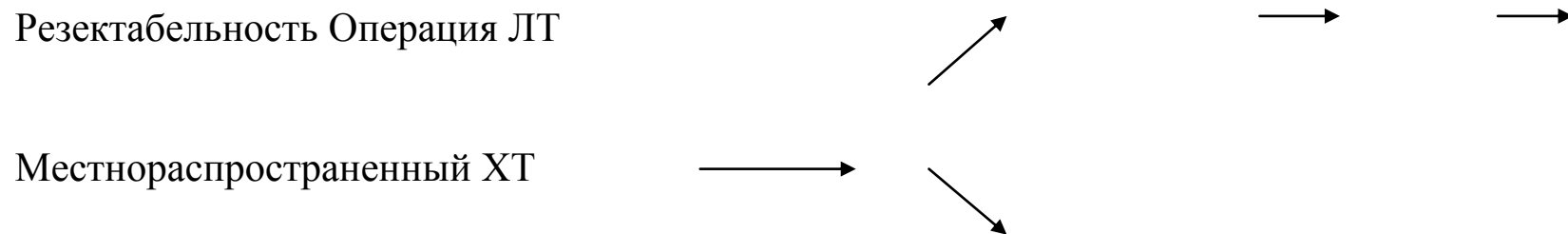
R0

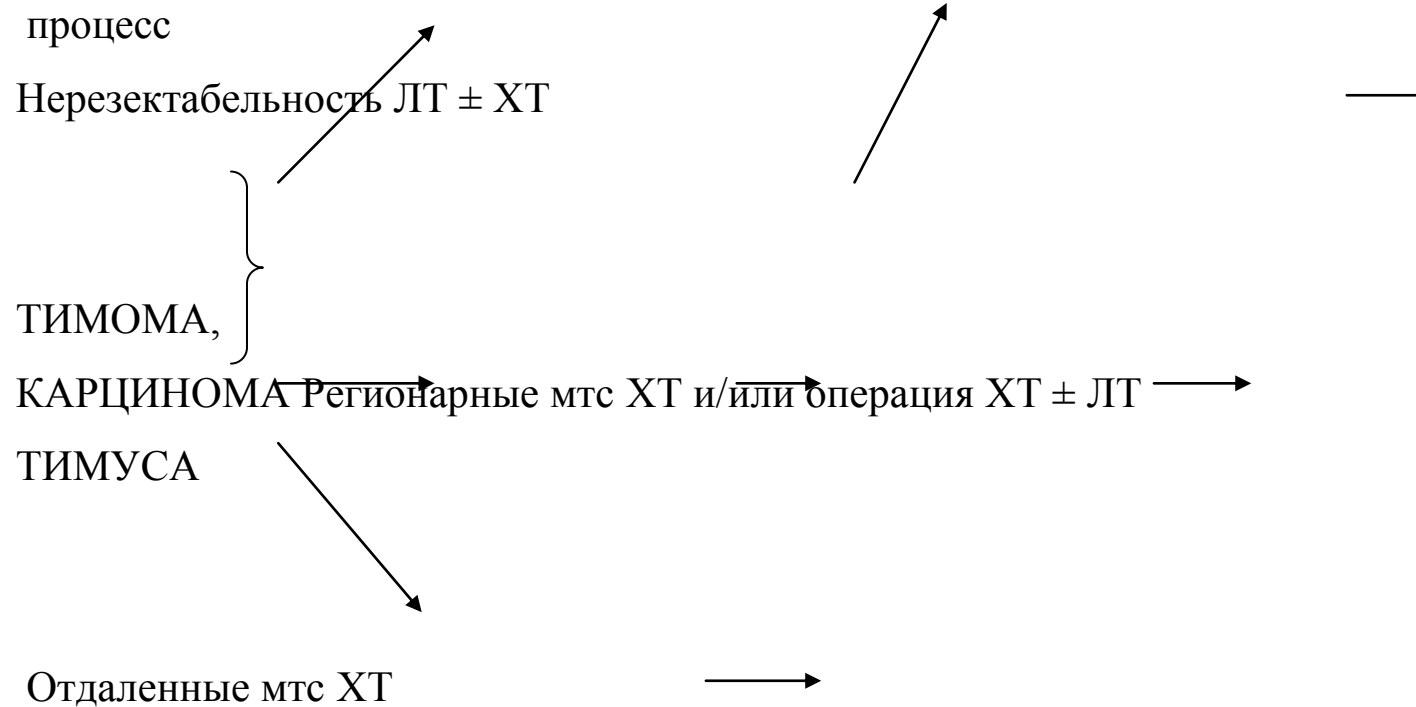
Тимома, карцинома тимуса с инвазией капсулы (II-IV ст)  
Адьювантная радиотерапия





**Алгоритм лечебных опций при распространенных, метастатических и рецидивных тимоме и карциномах тимуса**





#### **4.ВНЕГОНАДНЫЕ ГЕРМИНОГЕННЫЕ ОПУХОЛИ (ВГО) СРЕДОСТЕНИЯ**

##### **С 38. Злокачественное новообразование сердца, средостения и плевры**

*Исключена:* мезотелиома (С45.)

Внегонадные герминогенные опухоли средостения являются пороком эмбрионального развития, и содержат тканевые элементы и органоподобные структуры, которые в норме при данной локализации не встречаются. По своему строению ВГО делятся на семиномы и несеминомы, которые в свою очередь представлены тератомами различной степени зрелости, эмбриональным раком, хорионкарциномой, опухолями желточного мешка или их сочетаниями. Могут достигать гигантских

размеров, занимая все средостение и большую часть гемиторакса. Прогноз и выбор метода лечения зависят от гистологического типа. Хирургическое удаление зрелой тератомы, как правило, приводит к выздоровлению. При злокачественных несеминозных ВГО прогноз жизни неблагоприятный. Современное лечение по поводу семиномы высокоэффективно: излечивает подавляющее большинство пациентов.

### ***Классификация герминогенных опухолей***

- а. семинома
- б. эмбриональный рак
- в. опухоль эндодермального синуса
- г. полиэмбриома
- д. хорионкарцинома
- е. незрелая тератома
- ж. зрелая тератома
- з. смешанные герминогенные опухоли

Первичные ВГО средостения редки, они составляют 1–5% от общего числа истинных герминогенных опухолей яичка и яичников. Считается, что эти опухоли возникают в результате злокачественной трансформации герминогенных клеток, потерянных во время эмбриогенеза. Наиболее часта локализация ВГО в медиастинальной и забрюшинной областях, и поэтому данный диагноз ставится

лишь после исключения метастазов в эти зоны злокачественных опухолей гонадной локализации. Несеминозные ВГО в большинстве наблюдений локализуются в переднем средостении.

Среди тератом выделяют две основные группы: зрелые, или доброкачественные и незрелые, злокачественные.

*Зрелые тератомы* бывают, как правило, кистозными, имеют хорошо выраженную соединительно-тканную капсулу. Зачастую клинические проявления отсутствуют, опухоль выявляется при случайном рентгеновском исследовании у молодых людей обоего пола. Почти всегда вследствие перифокального воспаления по периферии опухоли развиваются выраженные рубцовые сращения с окружающими тканями, что значительно усложняет хирургическое вмешательство. Стенка кистозных тератом фиброзная, изнутри выстлана, как правило, многослойным эпителием, содержимым является масса, напоминающая сало или слизь. В полости могут располагаться волосы, слущенный эпителий, сальные и потовые железы, кристаллы холестерина. В стенке тератомы может быть один или несколько узлов, где обнаруживаются, как правило, хорошо развитые элементы всех трех зародышевых листков – экто-, мезо- и эндодермы – в виде соединительной, жировой, мышечной, хрящевой, костной и нервной тканей.

*Незрелые тератомы или тератобластомы* (как правило – солидные) встречаются в 10 раз реже доброкачественных, чаще у юношей и молодых мужчин. Эти опухоли построены из тканей, имеющих степень дифференцировки раннего зародышевого периода и атипичное строение, свойственное

злокачественным опухолям.

### *Клиническая картина*

Практически во всех случаях развитие тератобластом сопровождается общей симптоматикой: болями в груди, кашлем, одышкой, снижением веса, лихорадкой.

Клиника обусловлена локализацией в переднем средостении, как правило, массивной опухоли. Компрессия часто приводит к сдавлению верхней полой вены, что проявляется расширением вен на передней грудной стенке, шее, акроцианозом и одутловатости лица. Вследствие повышения внутричерепного венозного давления возникает стойкая головная боль, кровоизлияния в склеры. Сдавление бронхов может сопровождаться ателектазами и гнойными осложнениями. Возможно образование бронхолегочных и торакальных свищей.

В 10-20% случаев незрелые тератомы содержат герминативную ткань в виде семиномы или хорионкарциномы, что может быть подтверждено *повышением уровней ХГ и АФП*. При высокой гормональной активности наблюдают атрофию яичек и гинекомастию у мужчин и нагрубание молочных желез, выделение молозива у женщин.

### Диагностические мероприятия

*Рентгенодиагностика – ведущий метод диагностики.*

Тератомы и тератобластомы располагаются в переднем средостении, за грудиной, чаще справа на уровне основания сердца. Изредка занимают как переднее, так и заднее средостение.

*Тератомы* растут медленно, имеют овоидную или округлую форму, выступая в правое легочное поле, отодвигают медиастинальную плевру. Обычно определяется плавный переход плевры на опухолевый узел. Медиальный контур не прослеживается из-за слияния с тенью средостения. Структура тени опухоли, как правило, однородная, но тератомы могут содержать костные включения и обызвествленную капсулу, то есть быть представленными в виде кисты. Патогномоничным симптомом являются именно костные включения, так как обызвествления могут наблюдаться как при аневризме аорты, так и при зобе, эхинококке, бронхогенных кистах и, изредка, при тимоме. Кроме того, при КТ могут выявляться участки меньшей плотности, соответствующие скоплению жировой ткани, что является важным отличительным признаком тератом.

Быстро растущие *сóлидные злокачественные ВГО* имеют нечеткие контуры, часто прорастают перикард, легкие, магистральные сосуды. Местную и метастатическую распространенность новообразования устанавливают при использовании УЗИ, КТ или МРТ. Злокачественные ВГО средостения метастазируют в лимфатические узлы, плевру, легкое, печень, надпочечники. Метастазы могут быть производными одного или нескольких компонентов, составляющих смешанные герминогенные новообразования.

Для подтверждения диагноза и исключения лимфопролиферативных заболеваний исследуются маркеры – альфа-фетопротеин и хорионический гонадотропин – и выполняется биопсия. При семиномах уровень ХГ может быть выше порогового. Если у пациентов с семиномой и

хорионкарциномой повышена концентрация не только хорионического гонадотропина, но и альфа-фетопротеина, то речь идет о смешанных опухолях, и больных следует лечить как пациентов снесеминомными ВГО.

В план исследований надо обязательно включать УЗИ яичек, а в случае обнаружения оккультной опухоли – выполнять орхифуникулэктомию. Гипогонадизм и деформации костей могут указывать на сочетание ВГО и синдрома Клайнфельтера.

### **Принципы лечения**

*Хирургическое лечение является основным этапом в лечении доброкачественных тератом*

Операция по поводу *тератомы* имеет свои особенности и связана с определенными техническими трудностями из-за выраженного фиброзно-спаечного процесса, прежде всего – с крупными сосудами, трахеей, пищеводом. Зачастую их приходится удалять фрагментарно или, вскрыв капсулу, интракапсулярно с последующим «добиранием» ткани капсулы, особенно при больших новообразованиях. Часто приходится резецировать перикард, диафрагмальный нерв, однако, резекция крупных сосудов, требующая пластики, выполняется редко. Прогноз при зрелой тератоме после радикального удаления благоприятный.

При *тератобластомах* лечение должно начинаться с комбинированных режимов химиотерапии, среди которых универсальными являются, схемы содержащие цисплатин, этопозид и блеомицин. Полные регрессии достигаются у 80–85 % больных. При наличии остаточных опухолей, метастазов в легких



или забрюшинных лимфатических узлах и нормальных показателях маркеров должны быть выполнены операции с целью их удаления. Если в удаленных тканях обнаруживаются клетки рака, химиотерапия должна быть продолжена, так же как и в случае положительных маркеров.

*Семинома* средостения – опухоль редкая, которая встречается в основном у молодых мужчин до 30 лет. Может достигать больших размеров, инфильтрирует окружающие ткани, широко метастазирует лимфогенно и гематогенно. *В то же время очень чувствительна к химио- и лучевой терапии*

Лучевая терапия *ранее* рассматривалась, как первая линия лечения при локализованной *семиноме средостения*, а выживаемость составляла от 66 до 100% [3]. В настоящее время лечение начинают с полихимиотерапии на основе препаратов платины. Отдаленные результаты составляют более 90%. Маркерный рецидив или резидуальная опухоль более 3 см – показания к операции, и, если в макропрепарате будут обнаружены клетки опухоли, следует продолжить химиотерапию [4]. Нередки ремиссии до 10-20 лет.

#### *Несеминозные опухоли*

В недавнем прошлом лечение по поводу этих новообразований включало хирургию, лучевую терапию и химиотерапию без производных платины, средняя выживаемость составляла менее 10 мес. Выдающийся прорыв в улучшении лечения несеминозных опухолей связан с использованием препаратов платины (табл. 1).

#### *Несеминозные опухоли*

Таблица 1

Классификация прогноза

International Germ Cell Cancer Collaborative Group (IGCCCG)год!

<i>Несеминозные опухоли</i>	<i>Семинома</i>
Хороший прогноз (56% пациентов, 5-летняя ОВ 92%)	Хороший прогноз (56% пациентов, 5-летняя ОВ 92%)
<ul style="list-style-type: none"> <li>- локализация первичной опухоли в яичке или забрюшинно и</li> <li>- отсутствие внелегочных висцеральных метастазов (печень, кости, головной мозг) и</li> <li>- АФП&lt;1000 нг/мл, ХГ&lt;5000 мЕ, и ЛДГ&lt; 1,5 верхней границы нормы</li> </ul>	<ul style="list-style-type: none"> <li>- любая локализация первичной опухоли и</li> <li>- отсутствие нелегочных висцеральных метастазов и</li> <li>- нормальный АФП, любые ХГ и ЛДГ</li> </ul>
Промежуточный прогноз (28% пациентов, 5-летняя выживаемость 80%)	Промежуточный прогноз (28% пациентов, 5-летняя выживаемость 80%)

<ul style="list-style-type: none"> <li>- локализация первичной опухоли в яичке или забрюшинно и ли</li> <li>- отсутствие внелегочных висцеральных метастазов (печень, кости, головной мозг) или</li> <li>- АФП 1000-10 000 нг/мл, ХГ 5000-50 000 мЕ, и ЛДГ 1,5-10 х верхней границы нормы</li> </ul>	<ul style="list-style-type: none"> <li>- любая локализация первичной опухоли и</li> <li>- наличие нелегочных висцеральных метастазов (печень, кости, головной мозг)</li> </ul>
<p>Плохой прогноз (16% пациентов, 5-летняя выживаемость 48%)</p>	<p>Плохой прогноз (16% пациентов, 5-летняя выживаемость 48%)</p>
<ul style="list-style-type: none"> <li>- локализация первичной опухоли в средостении или</li> <li>- наличие внелегочных висцеральных метастазов (печень, кости, головной мозг) или</li> <li>- АФП более 10 000 нг/мл, ХГ более 50 000 мЕ, или ЛДГ более</li> </ul>	<p>Варианта плохого прогноза не предусмотрено</p>

Локализация несеминомной злокачественной опухоли в средостении означает неблагоприятный прогноз заболевания, и поэтому классический режим лечения предполагает в качестве первой линии схему комбинации цисплатина, этопозида, винбластина и/или блеомицина. Длительность лечения обычно составляет 4 курса с интервалом в 3 недели, считая от первого дня лечения. При достижении полного эффекта, в том числе и нормализации уровня маркеров, повышенных ранее, больные остаются под динамическим наблюдением. Если нормализация маркеров произошла только на 4 курсе, должны быть проведены еще 2 курса полихимиотерапии.

*Хирургический компонент* является необходимым для оценки эффекта химиотерапии. При гистологическом исследовании может быть обнаружен либо некроз, либо зрелая тератома, либо живая опухолевая ткань. В последнем случае необходимо продолжение лекарственного лечения. При рецидиве и резистентности к химиотерапии на базе препаратов платины используют схемы с ифосфамидом. В качестве 2 линии может быть использована схема, включающая паклитаксел, гемцитабин, цисплатин .

## **5 МЕЗЕНХИМАЛЬНЫЕ ОПУХОЛИ СРЕДОСТЕНИЯ**

### **С 38. Злокачественное новообразование сердца, средостения и плевры**

*Исключена:* мезотелиома (C45.)

## **С 38.1 Переднего средостения**

- классификация;
- патогенез и клиническая картина жировых опухолей средостения;
- диагностические мероприятия;
- принципы лечения;
- результаты лечения;
- литература.

### **Аннотация**

Опухоли мезенхимальной природы встречаются в средостении относительно редко (5-6%). Из них половина злокачественные. Они не отличаются морфологически от соответствующих опухолей других локализаций.

### **Классификация**

#### ***а. доброкачественные***

1. липома
2. лимфангиома
3. гемангиома
4. гемангиоперицитомы
5. гемангиоэндотелиома

6. лейомиома

7. солитарная фиброзная опухоль

***б. злокачественные***

1. ангиосаркома

2. липосаркома

3. синовиальная саркома

4. фибросаркома

5. лейомиосаркома

6. рабдомиосаркома

7. злокачественная мезенхимомма

Доброкачественные мезенхимальные опухоли не имеют, за исключением липом, характерных клиничко-рентгенологических признаков. Они обычно располагаются в переднем средостении, как в верхнем, так и нижнем отделах. Для злокачественных опухолей патогномоничные симптомы также не определены.

*Липома*

Липомы – доброкачественные опухоли из зрелой жировой ткани. Частота – 5–8% всех новообразований средостения. Липомы имеют различную, чаще узловую форму, с хорошо выраженной фиброзной капсулой, на разрезе представлены жировой тканью. Они могут располагаться:

1. Только в средостении – медиастинальные.

2. На шее и в средостении -- шейно-медиастинальные.
3. В средостении и верхних отделах предбрюшинного пространства -- абдомино-медиастинальные. Эти опухоли развиваются из предбрюшинной клетчатки и проникают в средостение через щели Лоррея.
4. В органах средостения – интрамуральные.
5. В переднем средостении и впереди реберных хрящей – парастернально-медиастинальные в виде “песочных часов”.

### Диагностика

Бессимптомные опухоли выявляют при стандартном и полипозиционном рентгенологическом исследовании, зачастую выполненным по другим показаниям. При пограничном расположении новообразования для выяснения взаимоотношений с окружающими структурами показаны КТ или МРТ. При этих исследованиях получают характерные признаки, указывающие на жировую природу опухоли. Отличительны *рентгенологическими* признаки липом – малая интенсивность тени и дольчатое строение. Наиболее убедительно наличие жира можно выявить при использовании КТ или МРТ. Достоверным признаком при КТ является низкий коэффициент ослабления: от –70 до –130 НУ, то есть, в отличие от кист липомы имеют типичные денситологические показатели. При сочетании жира с другими тканями плотность повышается. При МРТ жир имеет одинаково высокую интенсивность сигнала на T1- и T2-взвешенных томограммах.

В основном опухоль локализуется в переднем средостении, часто – в переднем кардио-диафрагмальном

синусе. Может проникать в предбрюшинную клетчатку (абдомино-медиастинальные липомы). Иногда липома достигает больших размеров, проявляясь симптомами сдавления различных структур средостения, легкого, оттесняя диафрагму, опускаясь в забрюшинное пространство. По мере увеличения размеров повышается вероятность малигнизации.

*Лечение доброкачественных жировых опухолей* хирургическое. Доступ применяется с учетом локализации новообразования. Наиболее часто используется передне-боковая или боковая торакотомия по V-VI межреберью. Технических сложностей, как правило, не бывает – опухоль (или несколько ее узлов) удаляется в капсуле без резекции соседних органов. Шейно-медиастинальные липомы могут быть удалены шейным доступом, абдомино–медиастинальные – трансректальным (через прямую мышцу живота). При убежденности, по совокупности данных обследования, в доброкачественности опухоли, небольших размерах и отсутствии клинических проявлений, особенно у пожилых больных, возможно наблюдение.

### *Липосаркома*

Встречаются значительно реже доброкачественных опухолей жировой природы. Поражает одинаково часто мужчин и женщин в любом возрасте, может быть первично-множественной в средостении или сочетаться с опухолевыми узлами другой локализации. Чаще располагается в переднем средостении и может достигать гигантских размеров.

Опухоль представлена многочисленными вариантами, различающимися по гистологическому



строению и клиническому течению. В зависимости от дифференцировки и преобладания различных клеток выделяют *высокодифференцированные, миксоидные (эмбриональные), круглоклеточные, полиморфноклеточные (низкодифференцированные)* липосаркомы. Анаплазия и злокачественность возрастают от первого варианта к четвертому.

Липосаркома имеет вид массивных, плотных узлов, иногда инкапсулированных. По локализации выделяют медиастинальные, интрамуральные (в органах средостения), а также шейно-медиастинальные и абдомино-медиастинальные липосаркомы.

При КТ структура липосаркомы может быть неоднородна за счет включения более плотных тканей, а иногда она имеет и мягкотканую плотность ( $> 20$  HU).

**Хирургический метод** является основным в лечении липосарком, но часто бывает паллиативным, особенно при больших и огромных (достигающих 4-6кг.) опухолях из-за инфильтрации тканей средостения, окутывания жизненно важных органов. Вместе с тем всегда необходимо стремиться к более полному удалению новообразования, обязательно – с лимфатическими узлами. Для этих целей возможно применение не только торако-, но и стерно-торакотомии. Последующее рецидивирование (или продолженный рост) обуславливают повторные операции (два, три и более раз). Особенно это актуально при высокодифференцированных вариантах липосарком и позволяет значительно продлить больным жизнь. Малодифференцированные опухоли обладают большей склонностью к инвазии и метастазированию; в послеоперационном периоде целесообразна лучевая терапия.

### ***Фиброма***

*Доброкачественная* опухоль из зрелой соединительной ткани. В средостении развивается из фасций, фиброзной ткани плевры и т.д. Локализуются в любых отделах. Это плотные опухоли, достигающие больших размеров, что определяет клинические проявления. У четверти больных возможна малигнизация. Может сопровождаться инвазивным ростом без гистологических признаков злокачественности. Лечение – хирургическое. Прогноз благоприятный.

### ***Фибросаркома***

*Злокачественная* опухоль из незрелой соединительной ткани, составляет до 4% всех злокачественных новообразований средостения. Как правило, располагается в заднем средостении паравертебрально,

может достигать больших размеров. Характеризуется инфильтративным ростом, что затрудняет радикальное выполнение операции. После радикальной операции возможны длительные ( до 4-5 лет) ремиссии.

### Мезенхимома

Опухоль, состоящая из дифференцированных разновидностей соединительной ткани (доброкачественный вариант), содержащая не менее двух производных мезенхимы, не встречающихся в вместе в обычных опухолях ( А Stout, 1948, цит. по З.В. Гольберт и Г.А. Лавниковой, 1965). В литературе описаны единичные опухоли этого строения в средостении

*Доброкачественная мезенхимома* встречается в любом возрасте. Состоит из различных зрелых мезенхимальных тканей (жировая, хрящевая, костная, сосуды, мышцы). В зависимости от преобладания тканей различаются по консистенции, цвету, микроскопической картине ангиофиброма, ангиомиксома, ангиолипома рабдомиолипома и др.). При небольших размерах протекает доброкачественно, однако по мере значительного увеличения может инфильтрировать окружающие органы. Лечение хирургическое.

*Злокачественная мезенхимома* состоит из двух и более тканей саркоматозного характера. Это бугристые, плотные образования без капсулы. Опухоль может локализоваться как в заднем, так и переднем средостении, достигать огромных размеров. Встречается в любом возрасте и характеризуется бурным инфильтративным ростом и метастазированием, что определяет клиническую картину и

прогноз. Лечение в основном хирургическое, однако, возможности его весьма ограничены. Послеоперационная лучевая терапия мало эффективна.

### ***Сосудистые опухоли***

Составляют 1,5-2% всех новообразований средостения из них одна треть злокачественные.

Их развитие связывается с элементами мезенхимы – перицитами, дающими множество вариантов сосудистых опухолей. Чаще располагаются в переднее-верхнем средостении, могут достигать больших размеров и встречаются в среднем возрасте.

***К зрелым, доброкачественным*** опухолям относят:

*гемангиомы (из кровеносных сосудов), гемангиомы капиллярные, кавернозные, смешанные, венозные, артериальные.* Характеризуются длительным бессимптомным течением. Рентгенологически представлены довольно четкой, но неровной, гомогенной или петливой тенью с известковыми включениями (флеболиты).

Лечение хирургическое.

Необходимо помнить о возможности массивной кровопотери во время операции.

*Лимфангиомы (из лимфатических сосудов)* обычно кистозные, могут исходить из медиастинальной мезенхимы или из отшнуровавшегося примитивного лимфатического мешка, прообраза лимфатической системы. Представлена однокамерной или многокамерной тонкостенной кистой, чаще одиночной. Клинические проявления скудные, выявляется в основном при профилактических осмотрах у детей или

при наличии выбухания в яремной вырезке. Лечение хирургическое, связано со значительными техническими трудностями из-за грубых сращений с венами, перикардом и т.д.

*Опухоли артерио-венозных анастомозов* – редкие для средостения опухоли, развиваются без участия капиллярного звена к ним относятся *гломусные опухоли и ангиолейомиомы*;

*гломусные опухоли* – развиваются из гломусных артерио-венозных анастомозов, которые чаще располагаются в коже. Выделяют три разновидности: ангиоматозную, солидную и смешанную. Первый вариант наиболее частый. В средостении встречаются редко, как у мужчин, так и у женщин. Локализуются в заднем средостении и достигают значительных размеров. В диагностике следует учесть длительный анамнез и наличие узлов другой локализации, характерен довольно сильный болевой синдром. Лечение хирургическое, не представляющее трудностей, так как хорошо выражена фиброзная капсула.

*Ангиолейомиомы* – опухоли, исходящие из гладких мышц замыкательных артерий. Располагаются в заднем средостении в виде небольших плотных узлов. Одинаково часто болеют мужчины и женщины в возрасте 35-50 лет. Характерен болевой синдром. При морфологическом исследовании трудна дифференцировка с невриномами. Лечение хирургическое.

*Гемангиоперицитомы* – состоят из сосудов и перицитов Циммермана. В средостении встречаются редко. В большинстве случаев хорошо отграничены, округлые, гладкие. Но при больших размерах приобретают неправильную форму, могут занимать всю половину грудной клетки. Чаще локализуется

в переднем средостении. Болеют как мужчины, так и женщины в любом возрасте. Диагностика упрощается при наличии опухолей (перицитом) наружной локализации. По мере роста склонны к малигнизации. Лечение хирургическое, не представляющее затруднений при доброкачественном варианте и небольших размерах.

*Среди злокачественных* выделяют более *дифференцированные* (ангиоэпителиома, злокачественная гемангиоперицитомы) и *анаплазированные*, объединенные под общим названием «ангиосаркома». Опухоли этой группы утрачивают не только гистологическую, но и цитологическую дифференцировку. Они составляют 8-9% всех злокачественных опухолей средостения. Характеризуются выраженным инфильтративным ростом и метастазированием. Патогномоничных симптомов нет. Рентгенологическое исследование (+КТ, МРТ), как правило, не позволяет поставить правильный нозологический диагноз.

*Злокачественная гемангиоперицитомы* – встречается в средостении крайне редко, к их числу относят переходные варианты между зрелой гемангиоперицитомой и ангиосаркомой, отмечается значительная вариабельность клеточной анаплазии.

*Злокачественная ангиолейомиоматозная гломическая опухоль* – развивается, как правило, из гладких мышц замыкающих артерий. Мужчины и женщины болеют одинаково часто.

### ***Ангиосаркомы***

Опухоли развивающиеся из сосудов, незрелые с выраженной структурной анаплазией. Могут локализоваться как в заднем, так и переднем средостении, достигать больших размеров, мужчины и женщины болеют одинаково часто, в основном в возрасте 30-50 лет. Быстро инфильтрирует окружающие ткани и обширно метастазируют. Клиническая картина тяжелая, что связано с поражением жизненно важных органов. Лечение в основном хирургическое, но чаще паллиативное. Даже при радикальном удалении относительно небольших новообразований высока вероятность рецидивирования и метастазирования. После любого варианта хирургического лечения оправдана дополнительная лучевая и современная химиотерапия. Прогноз неблагоприятный.

### **Опухоли из мышечной ткани**

Очень редко встречаются в средостении и представлены новообразованиями исходящими из:

гладких мышц артерий, вен и других тканей средостения – *лейомиомы (лейомиосаркомы)*. Эти опухоли, исходящие из пищевода, не могут быть отнесены к истинным опухолям средостения. Чаще располагаются в заднее-нижнем средостении, проявляются дисфагией, болями в груди, возможны вегетативные расстройства при паравертебральном расположении и заинтересованности симпатического ствола. Лечение хирургическое.

Опухоли из поперечно-полосатой мышечной ткани – *рабдомиомы (рабдомиосаркомы)* Встречаются в переднем средостении как производные тератом. Новообразования, исходящие из сердца или

мышечных стенок медиастинального пространства, не относятся к истинным опухолям средостения. Чаще наблюдаются у мужчин. Лечение хирургическое.

## **6. НЕЙРОГЕННЫЕ ОПУХОЛИ СРЕДОСТЕНИЯ**

### **С38.2 Заднего средостения**

Нейрогенные опухоли в подавляющем большинстве случаев расположены в заднем средостении. Примерно в 10 % случаев они проникают в спинномозговой канал, имеют форму "песочных часов" и сдавливают спинной мозг. Новообразования могут распространяться на пограничные со средостением области – на шею или в брюшную полость.

Доброкачественные нейрогенные опухоли преобладают у взрослых, злокачественные – у детей и подростков. Прогноз при нейросаркомах и болезни Реклингаузена неблагоприятный.

### ***Классификация нейрогенных опухолей***

#### *а. опухоли симпатической нервной системы*

1. нейробластома
2. ганглионейробластома
3. ганглионеврома

#### *б. опухоли периферических нервов*

1. шваннома
2. нейрофиброма



### 3. нейросаркома

#### *в. другие нейрогенные опухоли*

#### 1. параганглиома

#### 2. эпендимома

#### 3. менингиома

#### *Определение нозологии*

Почти все нейрогенные опухоли средостения возникают из паравертебральных нервных стволов. Эти новообразования имеют округлую форму, плотную консистенцию, иногда с участками размягчения или кистообразования вследствие распада. Они обычно окружены соединительнотканной капсулой и имеют «ножку», направляющуюся к позвоночнику. У опухолей симпатических ганглиев может быть 2–3 «ножки». Особенность нейрогенных новообразований заднего – они нередко проникают в спинномозговой канал, имеют форму "песочных часов" и могут сдавливать спинной мозг. Возможно также распространение на пограничные со средостением области – на шею или в брюшную полость. Вследствие медленного роста образования могут достигать гигантских размеров, но не проявляться клинически. Нейросаркомы метастазируют, как правило, гематогенно, чаще всего – в легкие. С болезнью Реклингаузена обычно ассоциируются нейрофибромы, и значительно реже нейролемомы (шванномы).

Большинство опухолей выявляют у детей и у лиц молодого и среднего возраста. Как правило,

симптомы появляются лишь при очень больших размерах новообразований: боль в груди, кашель, одышка, радикулярные боли.

### *Рентгенография*

При рентгенологическом исследовании обычно выявляют солитарную тень паравертебрально в реберно-позвоночном углу, в верхней–средней трети заднего средостения, чаще справа, чем слева. Такая типичная локализация позволяет рассматривать обнаруженную опухоль, прежде всего, как нейрогенную. Новообразования заднего средостения другого гистогенеза встречаются исключительно редко. Тень опухоли овоидной формы, она прилежит к боковой поверхности позвоночника, с четкими очертаниями, однородная. Известковые включения в толще образования встречаются, но очень редко. Может наблюдаться за счет длительного давления узурация ребер и позвонков. При обнаружении расширения межпозвонкового отверстия следует предполагать новообразование по типу «песочных часов».

Бессимптомные нейрогенные опухоли выявляют при стандартном рентгенологическом исследовании в двух проекциях, выполненным по другим показаниям. При типичной локализации паравертебрально в верхней–средней трети средостения новообразования другого гистогенеза встречаются исключительно редко. Рентгеновскую КТ или МРТ используют для определения *интраспинального* компонента, если обнаружено расширение межпозвонкового отверстия, и можно предполагать новообразование по типу «песочных часов». МРТ показана для выявления взаимоотношений с анатомическими структурами шеи

или брюшной полости при выходе за пределы средостения или при подозрении на наличие множественных очагов поражения.

Если опухоль расположена в нижней трети заднего средостения, необходима, кроме того, и ангиография для того, чтобы установить взаимоотношения с артерией Адамкевича во избежание тяжелых интраоперационных осложнений.

### ***Принципы лечения***

Операция показана во всех случаях, если нет абсолютных противопоказаний в связи с распространенностью процесса или ослабленным состоянием больного. При определении лечебной тактики визуально доброкачественные опухоли следует считать потенциально злокачественными.

Особое внимание следует обращать на обработку «ножки» опухоли. При операциях по поводу новообразований типа "песочных часов" удаление внутригрудного компонента, и компонента в спинномозговом канале предпочтительно выполнять одновременно.

Используются обычно следующие доступы:

**Передне-боковая торакотомия.** Применяется в случаях, если опухоль средостения расположена выше уровня корня легкого.

**Задне-боковая торакотомия.** Используется для ревизии и удаления новообразований заднего средостения, располагающихся одновременно в спинномозговом канале и комбинируется с ламинэктомией. Разрез кожи проводится по паравертебральной линии, огибается угол лопатки по ходу

VII ребра кпереди до средней подмышечной линии. После обнажения и рассечения мышц резецируют ребро, иногда необходимо пересечение шейки верхнего и нижнего ребер, далее производят ламинэктомию и резекцию поперечных отростков соответствующих позвонков. Затем производят торакотомию и удаляют опухоль.

**Боковая торакотомия** является оптимальной и используется при новообразованиях как переднего, так и заднего средостения. Разрез кожи – по ходу ребра соответственно локализации опухоли от срединно-ключичной до лопаточной линии.

**Комбинированные доступы** применяют, если новообразование достигает больших размеров или рецидивирует, и часть его расположена на шее или в брюшной полости. К ним относятся:

1. передняя торакотомия + разрез на шее;
2. торако-абдоминальный доступ.

Больным с длительным ателектазом части легкого, вызванным сдавлением соответствующего бронха, удаление опухоли необходимо дополнить резекцией легкого. В случаях прорастания диафрагмы или перикарда также показана их резекция.

В случае подтверждения злокачественности процесса показана послеоперационная лучевая (РОД 2 Гр; СОД 50 Гр) (и химио) терапия. При рецидиве ставят показания к повторной операции.

#### ***а. опухоли симпатической нервной системы***

*Нейробластома – (симпатогониома, симпатическая нейробластома.)* Образованы симпатогониями,

напоминает по структуре симпатический ганглий в эмбриональной стадии развития. Часто локализуется в заднее-верхнем отделе средостения справа. Высокослокачественная опухоль, обычно встречается у младенцев и детей, крайне редко у взрослых. Характеризуется быстрым инфильтративным ростом, лимфогенным и гематогенным метастазированием. В единичных случаях может созревать до доброкачественной опухоли, что сопровождается кальцификацией как первичного очага, так и метастазов. Лечение комбинированное. Прогноз неблагоприятный.

*Ганглионейробластома* – злокачественный вариант ганглионевромы. В основном встречается у детей. Характеризуется быстрым ростом и иногда метастазированием. Возможно спонтанное созревание в ганглионевромую

*Ганглионеврома* – зрелая опухоль, исходящая из элементов симпатических, реже межпозвоночных ганглиев, а именно из эмбриональных остатков формирующейся нервной системы. Локализуется в заднем средостении. Макроскопически это округлая, плотно-эластичная опухоль, инкапсулированная и хорошо отграниченная. Несколько чаще болеют мужчины, в основном – в возрасте до 20 лет. Растет медленно, может достигать больших размеров. Возможна малигнизация, особенно у детей. Лечение хирургическое. Прогноз благоприятный

### ***б. Опухоли периферических нервов***

*Шваннома (невринома)* – зрелая опухоль из шванновских клеток оболочек нервов, наиболее частая из доброкачественных опухолей (изредка может быть представлена множественными

узлами) средостения. Локализуются в заднем средостении, хорошо отграничена, растет медленно. Гистологическое строение характеризуется значительной пестротой. Лечение хирургическое, прогноз благоприятный.

*Нейрофиброма* – вторая по частоте из доброкачественных опухолей средостения, исходящая из клеток оболочек нервов. Опухоли локализуются в основном в заднем средостении, характеризуются медленным ростом, хорошо отграничена, может быть небольшой или достигать гигантских размеров до 20–30 см в диаметре и 3–5 кг., занимая бóльшую часть грудной полости. Иногда в процессе роста и спаяния с пищеводом нейрофибромы вытягивают выше купола диафрагмы кардиальный отдел желудка, образуя фиксированную пищеводную грыжу. Лечение хирургическое, но при гигантских опухолях может быть связано со значительными трудностями.

В тех случаях, когда нейрофиброма средостения является проявлением болезни Реклингаузена, заболевание прогрессирует, и, в конечном счете, приводит к смертельному исходу.

*Нейросаркома* – злокачественный вариант опухоли из оболочек нервов, часто малигнизированная *нейрофиброма*. Составляет 2-3% всех опухолей этого происхождения. Гистологическая картина переменчива за счет различных по степени зрелости клеток. Выделяют четыре степени зрелости нейrogenных сарком: первая граничит с доброкачественной нейрофибромой, а последняя с гигантоклеточной саркомой В зависимости от степени зрелости находятся клинические проявления и прогноз. Лечение хирургическое или комбинированное с послеоперационной лучевой терапией.

Прогноз неблагоприятный.

### ***в. Другие нейрогенные опухоли***

*Медиастинальные опухоли нехромоаффинных паранганглиев: хемодектома-зрелая опухоль. Незрелая – злокачественный вариант нехромоаффинной паранганглиомы*

*Опухоли хромоаффинной ткани: зрелая феохромоцитомы. Незрелая – злокачественная феохромоцитомы.*

Опухоль исходит из клеток хеморецепторов, расположенных по ходу кровеносных сосудов. Эмбриогенетически относится к парасимпатическим отделам нервной системы. Изолированная локализация в средостении крайне редка. На основании гистологической картины зачастую трудно судить о степени злокачественности, но у половины больных отмечается инвазивный рост. Метастазирует в основном в регионарные лимфатические узлы. Часто бывают мультицентричными, а клинические проявления, кроме местного распространения, связаны с секрецией катехоламинов: гипергликемией, тахикардией, головной болью. Очень часто бывают эпизоды пароксизмальной гипертонии. Встречаются также синдромы множественных эндокринных неоплазий, описаны сочетания с лейомиосаркомой желудка и хондромой легких. Лечение хирургическое. Следует учитывать, что операции по поводу паранганглиомы могут сопровождаться массивной кровопотерей. При феохромоцитоме, кроме того, необходимо использовать предоперационную альфа-адренергическую блокаду в течение 10-14 дней до нормализации артериального давления. Операция может быть

выполнена через 2 дня с тем, чтобы избежать отсроченной гипотензии.

Прогноз зависит от степени зрелости опухоли: при доброкачественных вариантах – благоприятный.

## **7. ПОРАЖЕНИЕ ЛИМФАТИЧЕСКИХ УЗЛОВ СРЕДОСТЕНИЯ**

Наиболее распространенными заболеваниями, проявляющимися поражением лимфатических узлов средостения, являются лимфома Ходжкина, неходжинские лимфомы, болезнь Брилля-Симмерса, метастатическое поражение (3,3%), ангиофолликулярная лимфома, саркоидоз (8%), туберкулезный лимфаденит.

Симптомы поражения лимфоузлов средостения многообразны, непостоянны и зависят от локализации процесса, скорости роста новообразования, степени сдавления, смещения, прорастания жизненно важных органов и структур средостения. Отсутствие клинических признаков на ранних стадиях заболевания, сложность дифференциальной диагностики и морфологической верификации диагноза являются основными причинами несвоевременного начала терапии.

### **ЛИМФОМА ХОДЖКИНА**

Лимфома Ходжкина (ЛХ) – первичное системное злокачественное опухолевое заболевание лимфатической ткани, характеризующееся ее гранулематозным строением и наличием специфических многоядерных гигантских клеток Березовского-Штенберга.

Частота вовлечение в опухолевый процесс внутригрудных лимфоузлов при лимфогранулематозе колеблется от 22 до 74% и достигает 98% на секционном материале. Наиболее часто (80%) поражаются



паратрахеальные и бифуркационные лимфатические узлы; в 21-30% в процесс вовлекаются также передние медиастинальные лимфатические узлы. Поражение лимфатических узлов чаще всего двустороннее. Основные патологические изменения располагаются в переднем средостении, что имеет определенное дифференциально-диагностическое значение.

Клинические проявления *первичной медиастинальной формы* (ЛХ) определяется в основном двумя факторами. Первый – специфическое воздействие патологического процесса на весь организм. Второй – непосредственное воздействие увеличенных лимфатических узлов на органы средостения и легочную паренхиму.

Ранняя диагностика *медиастинальной формы ЛХ*, основанная только на клинических проявлениях болезни, практически невозможна из-за скудности симптомов. Чаще больные отмечают общее недомогание, слабость, потливость, субфебрильная температура, незначительные боли в груди, сухой кашель. Этот симптомокомплекс почти всегда неверно трактуется как грипп, пневмония, туберкулез. После антибактериальной терапии временно улучшается общее состояние, даже рентгенологически может отмечаться положительная динамика

Дальнейшее течение ЛХ двояко.

В первом случае процесс длительно остается локальным, ограничиваясь поражением средостения либо средостения и легких. У 80% больных изменения в средостении выявляется случайно при очередном профилактическом рентгеновском исследовании грудной клетки.

У второй группы больных первичная медиастинальная форма заболевания быстро сопровождается генерализацией с поражением периферических (шейные, подмышечные, паховые) лимфатических узлов, селезенки, печени, костного мозга и других внутренних органов с многообразными симптомами болезни. При больших опухолях возникает **медиастинальный компрессионный синдром** (чаще – сдавление верхней полой вены). Значительная роль отводится комплексному рентгенологическому исследованию.

ЛХ средостения рентгенологически чаще всего проявляется как одностороннее или двустороннее расширение верхней половины срединной тени. Поскольку процесс начинается с одной стороны и лишь значительно позже переходит на вторую, тень расширенного средостения асимметрична. Контуры тени чаще волнистые, неровные, а нередко и нечеткие, что объясняется распространением процесса через медиастинальную плевру на легкое; характерны также многоконтурность тени, симптом «кулис». Обследование больного медиастинальной формой лимфогранулематоза предполагает использование КТ, МРТ, радиоизотопных, хирургических и лабораторных методов исследования.

*Необходимо не только подтвердить морфологически диагноз ЛХ, но и уточнить его гистологический вариант (см. методы исследования при опухолях средостения)*

В настоящее время *основным методом лечения ЛХ является химио-лучевая терапия (см. соответствующие рекомендации)*

## МЕДИАСТИНАЛЬНАЯ ФОРМА РАКА ЛЕГКОГО

Медиастинальная форма рака легкого характеризуется метастазами в лимфатических узлах средостения при невыявленном первичном очаге рака. В таких случаях лимфогенные метастазы растут значительно быстрее первичной опухоли. Чаще всего это бывает при мелкоклеточном раке. Первичный очаг, как правило, не удастся обнаружить даже при патологанатомическом исследовании. Обычно метастазы выявляются в паратрахеальной и бифуркационной зонах. Поражение может быть двусторонним и распространяться на подключичные лимфатические узлы. Лечение консервативное – химио и/или лучевая терапия. Прогноз неблагоприятный. (см. соответствующие рекомендации)

## 8. НОВООБРАЗОВАНИЯ СЕРДЦА

### **С 38. Злокачественное новообразование сердца, средостения и плевры**

*Исключена:* мезотелиома (С45.)

#### **С38.0 Сердца**

Опухоли сердца – очень редко встречающиеся заболевания, а возможность и необходимость их прижизненной диагностики связаны с усовершенствованием эхокардиографии и развитием кардиохирургии. Увеличивается число пациентов с выявленными доброкачественными опухолями, прежде всего – миксомами, расширяются возможности оказания помощи пациентам с метастазами в сердце и первичными саркомами.

Определение нозологии

Несмотря на редкость, отмечается рост заболеваемости как первичными, так и метастатическими опухолями сердца. Существенно увеличилась частота прижизненно выявленных новообразований. Это обстоятельство связано, прежде всего, с совершенствованием методов визуализации: эхокардиографии, КТ и МРТ. В сердце могут локализоваться гамартомы, а также доброкачественные и злокачественные опухоли, как первичные, так и метастатические. Из доброкачественных новообразований 50% составляют миксомы, реже диагностируются фибромы, рабдомиомы, липомы, папиллярные фиброэластомы, опухоли из клеток Пуркинье, гемангиомы; другие гистологические варианты встречаются исключительно редко. Среди первичных злокачественных новообразований преобладают ангиосаркомы, фибросаркомы, рабдомиосаркомы, реже диагностируют злокачественную фиброзную гистиоцитому, лейомиосаркому, остеосаркому, липосаркому, злокачественную миксому. Изредка наблюдаются другие гистологические формы. Метастатические поражения диагностируются в 20–40 раз чаще, чем саркомы. Сердце обладает естественной резистентностью к метастазам, поэтому в подавляющем большинстве случаев наблюдаются множественные локализации очагов и вне него. Среди первичных нозологий преобладают рак легкого, лимфомы и лейкозы, рак молочной железы, меланома; реже – рак желудка, почки и других органов. *Большинство первичных опухолей перикарда является злокачественными и представлены преимущественно мезотелиомой, ангиосаркомой и тератобластомой.*

Клиническая картина

Бессимптомное течение опухолей сердца регистрируется в 10% случаев, чаще всего – при метастатическом поражении. Может наблюдаться внезапная смерть.

Клиническая симптоматика весьма разнообразна и неспецифична, очень похожа на проявления других заболеваний сердца. Чаще всего наблюдаются нарастающая сердечная недостаточность и одышка, аритмии и тромбоэмболии.

Некоторые нарушения функции сердца зависят от месторасположения в нем опухоли. При локализации в левом предсердии – симптомы, связанные с повышенным давлением в системе легочных вен; в правом предсердии – кардиомегалия, одышка, эмболия легочной артерии.

Опухоли эндокарда могут сопровождаться клиникой стеноза или недостаточности клапанов.

Опухоли перикарда – симптомами тампонады, причем иногда это единственное проявление болезни: отмечается тахикардия, приглушение тонов, парадоксальный пульс, набухание яремных вен.

Частыми манифестациями опухоли сердца являются ТЭЛА, фибрилляции, трепетание предсердий и атрио-вентрикулярный блок.

Тромбоэмболии могут быть разнообразными, клинические признаки определяются локализацией. Эмболы возникают независимо от наличия или отсутствия сердечной симптоматики.

Боли в области сердца могут быть обусловлены как опухоль–индуцированным некрозом миокарда, так и следствием эмболии коронарных артерий.

При наличии шунта справа налево у пациентов с незаращением *foramen ovale* наблюдается

полицитемия. В половине случаев регистрируются ускоренная СОЭ, анемия, гипергаммаглобулинемия. При злокачественных новообразованиях быстро нарастает тяжесть состояния.

### **Диагностические мероприятия**

При стандартном рентгенологическом исследовании могут быть выявлены кардиомегалия, увеличение левого предсердия, желудочка или кальцификация клапанов. На ЭКГ обычно регистрируется предсердная аритмия, признаки гипертрофии левого или правого желудочка, снижение вольтажа. В анализах крови иногда обнаруживается анемия, чаще – гемолитическая.

Убедительные признаки опухоли сердца обычно выявляются при проведении эхокардиографии. Использование трансэзофагеальной методики исследования особенно информативно для правого предсердия, определения состояния клапанов, выявления тромбов и для исключения экстракардиальной локализации новообразования.

Ангиокардиографию в настоящее время считают показанной лишь в случаях, когда необходимо получить информацию о состоянии коронарных артерий.

Основные методы дополнительного исследования – КТ, МРТ, реконструкция с 3-D планированием, что значительно облегчает дальнейшее хирургическое лечение.

При злокачественных опухолях необходимо установить признаки регионарных и отдаленных метастазов: в средостении, в легких, по плевре, в костях, печени и головном мозге. Описаны единичные случаи метастазирования доброкачественных по гистологическим критериям миксом.

Эмболы, удаленные во время операций по поводу ТЭЛА, должны подвергаться обязательному гистологическому исследованию. В них могут быть обнаружены опухолевые массы, в частности, миксомы.

### **Принципы лечения**

При первичных опухолях сердца показано хирургическое лечение, как правило, с использованием АИК.

*Миксомы* обычно не инвазируют эндокард, поэтому достаточно радикальным вмешательством является удаление по границе со здоровыми тканями. 16% больных необходимо превентивно устанавливать водитель ритма. При больших опухолях предложены методики аутотрансплантации сердца после удаления опухоли и реконструкции дефекта вне организма. Предпринимаются также попытки трансплантации сердца. Выздоровливают практически все радикально оперированные. Если операция невозможна, смерть от аритмии или сердечной недостаточности можно ожидать в течение 2 лет.

К моменту диагностики злокачественные опухоли обычно нерезектабельны. При небольших локализованных солидных новообразованиях предпринимаются попытки хирургического и комбинированного лечения с медианой выживаемости 6 мес. При наличии метастазов резекции неоправданны. Лучевая и химиотерапия малоэффективны, в том числе и как компоненты комбинированного лечения.

При злокачественных опухолях перикарда лечение чаще всего ограничивается дренированием с

введением в полость склерозантов (доксоциклин 50 мг)