

# ФОТОДИНАМИЧЕСКАЯ ТЕРАПИЯ В ОНКОЛОГИИ

М.Л. Гельфонд

*Применение традиционной и интраоперационной ФДТ явилось эффективным компонентом комбинированного лечения злокачественных новообразований, существенно улучшающим качество, а в ряде случаев и продолжительность жизни больных.*

Злокачественные новообразования остаются одной из острейших медико-социальных проблем. Онкологическая заболеваемость в России неуклонно растет. Контингент больных со злокачественными опухолями составляет более 2 млн человек т.е. 1,4 % населения страны.

Особую сложность представляет оказание помощи больным, не подлежащим радикальному лечению из-за распространенности опухолевого процесса или при неэффективности проводимой терапии. Учитывая, что эта группа включает четыре пятых выявленных онкологических больных, вопросы оказания реальной помощи тысячам и тысячам пациентов и членам их семей вырастают в серьезную медицинскую, социальную и гуманитарную проблему.

Не будет преувеличением утверждать, что в решении этой задачи одно из ведущих мест в современной онкологии заняла лазерная терапия и хирургия – одна из наиболее наукоемких, перспективных и, как показал клинический опыт, эффективных отраслей медицинской науки [1, 2, 3].

Одним из самых замечательных достижений фундаментальной и прикладной физики второй половины двадцатого века было открытие явлений, послуживших основой для создания оптического квантового генератора, или лазера.

Помимо двух достаточно хорошо изученных и широко используемых в клинической практике направлений применения лазеров – низкоинтенсивного стимулирующего лазерного излучения и высокоэнергетического повреждающего излучения, быстрыми темпами развивается третье направление – фотодинамическая терапия опухолей (ФДТ). Интерес к ней обусловлен тем, что разрушение опухоли достигается при облучении ее низкоинтенсивным лазерным излучением, исключая опасность неконтролируемого термического повреждения стенки органа.

## История создания ФДТ

Фотодинамическая терапия (ФДТ) – часть фотохимиотерапии, при которой помимо света и препарата необходим кислород.

Механизмы цитотоксичного действия ФДТ были детально показаны в работах T.J.Dougherty и соавт. [10, 11] и представить их можно следующим образом.

Введенные в организм молекулы фотосенсибилизатора избирательно фиксируются на мембранах опухолевых клеток и митохондриях. Причем, максимальная концентрация препарата в тканях достигается через 24-72 часа. При облучении фотосенсибилизированной опухолевой ткани лазерным излучением происходит переход нетоксичного триплетного кислорода ( $^3O_2$ ) в синглетный ( $^1O_2$ ) кислород, обладающий выраженным цитотоксичным действием, что приводит к разрушению клеточных мембран опухолевых клеток. Синглетный кислород, несмотря на короткое время действия, успевает полностью разрушить опухолевые клетки. При этом цитотоксический эффект зависит от концентрации фотосенсибилизатора, глубины проникновения света в ткани опухоли.

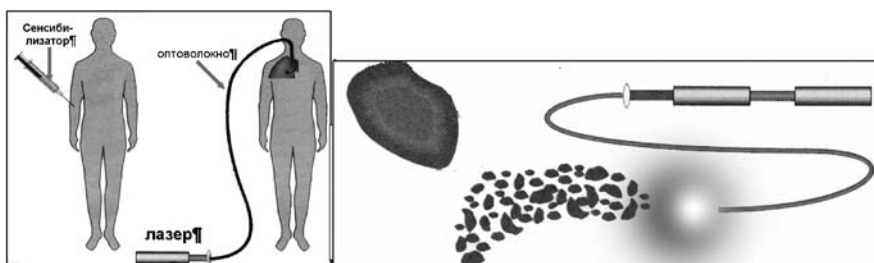


Рис. 1. Схема выполнения фотодинамической терапии.



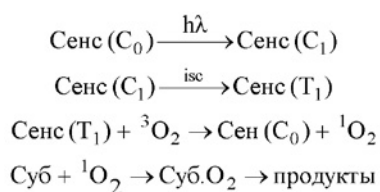
Рис. 2. Н.-Р. Финсен – основатель фотодинамической терапии

Хотя концентрация фотосенсибилизатора в нормальных тканях низкая, в течение нескольких недель может наблюдаться их повышенная чувствительность к солнечному свету.

До конца девятнадцатого века фототерапия все еще находилась на стадии становления. Первые научные исследования в области медицинского применения света были сделаны в Копенгагене датским физиком Н.-Р. Финсеном (рис. 2).

Самым важным его открытием стала возможность применения солнечного света или света, получаемого от угольной дуги, для лечения туберкулезной волчанки (туберкулезного поражения кожи). Это открытие получило широкое признание. В Копенгагене был основан названный в честь Финсена Институт Медицинского Света, а в 1903 году автору изобретения была вручена Нобелевская премия за его работы по фототерапии. С тех пор он заслуженно считается основателем этой дисциплины.

В 30-х годах прошлого века Kautsky (Kautsky и de Bruijn, 1931; Kautsky et al., 1933; Kautsky, 1939) провел очень простые и элегантные эксперименты, показав, что оксидант, участвующий в реакции фотооксигенации, может быть газообразен. По мнению Kautsky возбужденный фотосенсибилизатор переводит молекулу кислорода в активное состояние. Запись этого объяснения в современной нотации будет выглядеть так:



где,  $C_0$  – основное синглетное состояние сенсибилизатора;  $C_1$  – первое возбужденное синглетное состояние;  $T_1$  – первое возбужденное триплетное состояние; isc (intersystem crossing) – внутрисистемный перенос;  ${}^3\text{O}_2$  – двухатомный триплетный кислород в основном состоянии;  ${}^1\text{O}_2$  – первое синглетное возбужденное состояние двухатомного кислорода.

Много позже гипотеза Kautsky, по какой-то причине не принимавшаяся на протяжении 30 лет, была подтверждена и названа механизмом фотооксигенации – тип II (10). Механизм фотооксигенации – тип I реализуется с участием промежуточных радикалов и двухатомного кислорода в основном состоянии и, собственно, представляет собой фотоиндуцированное самоокисление.

Ряд биомолекул, входящих в состав мембран (ненасыщенные жирные кислоты, холестерин, боковые цепи  $\alpha$ -аминокислот, таких как, триптофан, метионин и гистидин), быстро реагируют с синглетным кислородом, а потому мембраны считаются наиболее вероятными первичными мишенями, поражение которых ведёт к повреждению и гибели клеток [10].

Синтез и испытания первого фотосенсибилизатора – производного гематопорфирина (HpD) осуществлен в 1950 г. С этого и началась новейшая история фотодинамической терапии. В последующие годы проведены многочисленные экспериментальные и клинические работы по диагностике и лечению злокачественных опухолей с помощью производных гематопорфирина [5, 6, 7, 8, 13, 17, 18, 19, 20, 22, 23, 24].

### Классы фотосенсибилизаторов

Коммерческий препарат первого поколения Фотофрин представляет собой смесь, содержащую менее 20% неактивных мономеров и более 80% активных димеров и олигомеров. Время от времени на рынке появлялись другие коммерческие «очищенные» формы HpD, они включали: Фотокарцинорин (Китай), Фотосан (Германия), Фотогем (Россия) и Гематодрекс (Болгария). Преимуществами фотофрина являются простота изготовления из широко доступных веществ; бесспорная эффективность в качестве фотосенсибилизатора при ФДТ. Безусловно, HpD важен и исторически, поскольку этот препарат был первым, получившим официальное одобрение (FDA) для применения в ФДТ.

Однако этим преимуществам может быть противопоставлен целый ряд недостатков: 1) HpD представляет собой очень сложную смесь, состав которой трудно воспроизвести, а при исследованиях дозовых зависимостей эффекта почти невозможно сопоставить результаты с молекулярной структурой вещества;

2) фотодинамическая активность HpD весьма умеренна;

3) препарат недостаточно селективен, а фотосенсибилизация нормальной кожи продолжается в течение нескольких недель;

4) HpD хуже, чем в других областях спектра, поглощает в красном диапазоне (примерно при 630 нм).

Вместе с тем, известно, что именно в этой части спектра излучение глубже проникает в ткани. Относительно невысокую генерацию синглетного кислорода при облучении лазером с длиной волны излучения 630 нм приходится компенсировать высокими дозами препарата и мощностью источника света. Несмотря на неоспоримые успехи использования Фотофрина для ФДТ, в начале 80-х

годов уже было понятно, что этот препарат не станет средством выбора.

Все это послужило основанием для активного поиска новых фотосенсибилизаторов, относящихся ко второму поколению, которым свойственны активная фармакодинамика, большая избирательность накопления в опухолевой ткани и лучшие спектральные характеристики с максимумом поглощения в диапазоне волн более 650 нм. Со временем пришло понимание того, какие свойства важны для идеального противоопухолевого фотосенсибилизатора. Таких свойств названо 5 [6].

Во-первых, сенсибилизатор не должен проявлять никакой фототоксичности или иметь крайне низкую темновую фототоксичность.

Во-вторых, требуется, чтобы фармакокинетика препарата обеспечивала селективность накопления в опухоли по сравнению с нормальной тканью и быстрое выведение препарата после сеанса терапии для уменьшения общей фототоксичности. Поскольку порфириновый скелет гидрофобен, требовалось добавить гидрофильные заместители. Не все исследователи придерживались этого подхода, а потому было предложено несколько гидрофобных фотосенсибилизаторов (например, фталоцианин цинка II). Для этих веществ требовались системы доставки, такие как липидные эмульсии, липосомы или липопротеины.

В-третьих, сенсибилизатор должен иметь неизменный состав и, желательно, состоять из одного вещества.

В-четвертых, желательно, чтобы сенсибилизатор имел высокий квантовый выход в триплетном состоянии с энергией триплета  $>94$  кДж/моль (энергия возбуждения, необходимая для образования синглетного кислорода) и обеспечивал достаточный перенос энергии для образования синглетного кислорода.

Наконец, препарат должен иметь выраженное поглощение в красной части видимого спектра, поскольку именно такой свет лучше всего проникает в ткани. Этот класс фотосенсибилизаторов вскоре появился и включает порфирины, хлорины, бензопорфирины, фталоцианины и нафталоцианины.

Ниже приводятся краткие характеристики основных фотосенсибилизаторов. Для более подробного обзора следует обратиться к Bonnett [6].

Наиболее изучен из этой группы хлорин [23].

## Хлорины

В отличие от порфиринов хлорины сильно абсорбируют в красной области спектра. Им было посвящено множество исследований по ФДТ. Хлориновые фотосенсибилизаторы получают двумя путями: модификацией хлорофилла- $\alpha$  и химическим синтезом.

На сегодня далеко продвинулись клинические испытания этого фотосенсибилизатора в качестве препарата для применения при раке верхних отделов дыхательной системы и пищеварительного тракта (Scotia QuantaNova plc.). На сходном этапе находятся еще два препарата: производное бензопорфирина (Вертепорфин: QLT PhotoTherapeutics Inc) и комплекс олова с этиопурпу-

рином. Первое из этих веществ особенно интересно тем, что требует короткого интервала между введением препарата и облучением, приводя к слабой общей фотосенсибилизации.

В ходе поиска и совершенствования, используемых для ФДТ фотосенсибилизаторов, в России был получен препарат из группы хлоринов, названный Фотодитазин. Фотодитазин обладает сильной полосой поглощения в длинноволновой красной области спектра (662 нм для комплексов с альбумином) и проявляет в 50 раз большую световую токсичность, чем синтетический металлокомплекс из класса фталоцианинов «Фотосенс» (674 нм).

Поглощение энергии фотосенсибилизатором в зависимости от светопроводящих свойств ткани. Спектры поглощения схематичны, и показана полоса Core (полоса поглощения с наименьшей энергией), за исключением типичного спектра поглощения порфирина слева. В качестве тканевой модели взята человеческая мошонка толщиной 7 мм.

## Бактериохлорины

У бактериохлоринов наблюдается дальнейший сдвиг пика поглощения в красную область. Эти вещества естественного (из бактериохлорофилла) и синтетического происхождения (например, m-THPBC). m-THPBC готовится к коммерческому применению (Scotia QuantaNova plc).

## Фталоцианины

Эти вещества (и родственные им нафталоцианины) активно поглощают в красном спектре. Однако они чрезвычайно гидрофобны. Комплекс фталоцианина с цинком оказался биологически активным, но для доставки требуется приготовление липосомного препарата. Фталоцианины можно сделать гидрофильными путем сульфатирования. Описан первый опыт применения сульфатированного фталоцианина алюминия («Photosens») [25].

Одной из наиболее интересных разработок было создание препарата, превращающегося в эндогенный протопорфирин, являющегося фотосенсибилизатором. Идея заключалась в использовании  $\delta$ -аминоливулиновой кислоты (предшественника активного препарата, применяемого перорально, инъекционно или местно в виде лосьона). Поскольку это вещество находится в цепи биосинтеза гема после точек обратных связей, то при введении этого препарата можно заставить нормальный аппарат биосинтеза гема продуцировать порфирин (преимущественно протопорфирин [15]. Эта очень элегантная идея привлекает всё большее внимание.

## Мишени для фотосенсибилизаторов

Наиболее значительная роль в транспорте фотосенсибилизатора к клеткам или молекулам-мишеням приписывается антителам, липосомам и лектинам [11, 12]. Липопротеиды плазмы крови, особенно их низкомолекулярная фракция, способны доставлять любые фотосенсибилизаторы к клеткам-мишеням, прикрепляясь

к их специфическим рецепторам. Наибольшим числом рецепторов к липопротеидам обладают активно пролиферирующие клетки, включая опухолевые и эндотелий сосудов. Другим способом доставки фотосенсибилизатора к клеткам являются моноклональные антитела. Фотоиммунология даже использует специальный термин – антител-опосредованный фотолизис.

Конъюгаты моноклональное антитело – фотосенсибилизатор в больших концентрациях прикрепляются к цитоплазматической мембране опухолевой клетки. При генерации синглетного кислорода происходит повреждение мембраны с последующей гибелью клетки-мишени [28]. Такая целенаправленная доставка фотосенсибилизатора к клетке-мишени позволяет снизить дозу лекарственного препарата [28].

### **Внутриклеточные мишени фотосенсибилизаторов**

С помощью электронной и флуоресцентной микроскопии удалось показать, что фотосенсибилизатор наиболее активно накапливается на цитоплазматической мембране, в органеллах клетки, в частности митохондриях, приводя к немедленной инактивации митохондриальных ферментов (цитохром – С оксидазы, сукцинатдегидрогеназы, кальциевой помпы) [10].

Хлорин, бензопорфирин, фталоцианин приводят к повреждению лизосом, результатом чего становится утечка гидролитических энзимов. Наблюдается также повреждение ДНК ядра клетки.

### **Повреждение сосудов опухоли**

Сосудистые нарушения в процессе ФДТ играют важную роль в гибели опухоли. Как известно, эндотелий сосудов и макрофаги весьма чувствительны к фотосенсибилизаторам. Облучение этих фотосенсибилизированных клеток ведет к выработке медиаторов воспаления и цитокинов, таких как простагландины, лимфокины и тромбоксаны, которые играют важнейшую роль в сосудистых повреждениях стромы опухоли. Наблюдающиеся во время фотодинамической терапии сосудистый стаз и тромбоз, кровоизлияния и последующая гипоксия приводят к гибели опухолевых клеток [26].

### **Показания к проведению фотодинамической терапии**

В настоящее время метод ФДТ все еще находится на стадии клинического изучения. В ряде стран разрешено применение производных гематопорфиринов (фотофрин, фотосан, фотогем) в клинике в рамках протоколов II и III фазы клинических испытаний. В частности, в США, Канаде и ряде стран Европы разрешено клиническое применение ФДТ с фотофрином в рамках третьей фазы для лечения эндобронхиального рака, рака пищевода, поверхностного рака мочевого пузыря. В Японии клинические исследования в рамках третьей фазы проводятся при ранних стадиях рака легких, пищевода, желудка, мочевого пузыря и шейки матки.

ФДТ может проводиться, как по радикальной, так и по паллиативной программ. В первом случае ФДТ показана у больных ранними формами рака трахеобронхиального дерева, пищевода и желудка при высоком риске оперативного вмешательства или невозможности его выполнения по иным причинам. В частности ФДТ может быть методом выбора при мультицентричном центральном раке легкого, который стал в последние годы диагностироваться на ранней стадии значительно чаще, чем ранее за счет широкого применения фибробронхоскопии.

При распространенных нерезектабельных стенозирующих опухолях дыхательных путей, пищевода, кардиального отдела желудка, толстой и прямой кишки ФДТ может проводиться как паллиативный метод лечения для устранения явлений дыхательной недостаточности, дисфагии или кишечной непроходимости. Возможна комбинация ФДТ с химио- и лучевой терапией.

### **Противопоказания к проведению фотодинамической терапии**

Фотодинамическая терапия не показана у больных, страдающих наследственной или приобретенной порфирией, при повышенной кожной фоточувствительности, при тяжелых поражениях печени и почек.

Существуют также особенности локализации и роста опухолей внутренних органов, при которых эндоскопическая фотодинамическая терапия связана с высоким риском осложнений и должна применяться с большой осторожностью или от нее следует отказаться. Это касается распада опухоли с образованием фистул, вовлечения в опухолевый процесс крупных сосудов.

### **Источники света для ФДТ**

Наряду с поиском новых и эффективных фотосенсибилизаторов, разрабатывались и многочисленные источники света, как лазерные, так и нелазерные. К нелазерным источникам относятся ксеноновые и ртутные лампы, а в последнее время и матрица, состоящая из светодиодов. Выбор источника зависит от спектральных характеристик используемого фотосенсибилизатора, а также от локализации и размеров новообразования. Для возбуждения производных гематопорфиринов и других фотосенсибилизаторов при проведении фотодинамической терапии используются различные лазерные системы: лазер на красителях с накачкой аргоновым лазером, лазер на парах золота, лазер на красителях с накачкой лазером на парах меди, лазер на красителях с накачкой эксимерным лазером, твердотельные лазеры с удвоенной частотой излучения. Но, в последние годы наибольшей и заслуженной популярностью пользуются диодные лазеры.

### **Клиническое применение ФДТ**

Пионерские исследования в области фотодинамической терапии принадлежат Dougherty [10], который опубликовал первые результаты лечения больных злокачественными новообразованиями в 1978 г. Через два года Nayata с соавт.

[9] впервые использовал гибкий эндоскоп для проведения ФДТ. С этого момента последовали многочисленные сообщения об успешном лечении рака бронха.

### Результаты ФДТ при эндобронхиальном раке легкого

Вслед за обширными клиническими исследованиями, проведенными Dougherty и соавт., последовал ряд сообщений из различных клинических лабораторий об использовании HpD и его коммерческих вариантов, в частности Фотофрина, при лечении солидных опухолей. В 1982 году из Японии поступило сообщение о результатах лечения рака легкого [15]. В своих исследованиях ученые использовали HpD, а позже Фотофрин. На начальной стадии работы из 299 новообразований, находившихся на разных стадиях развития, 134 подверглись полному излечению. Впоследствии были проведены детальные исследования лечения раннего центрального плоскоклеточного рака [14] и вторая фаза клинических испытаний терапии мультицентрического раннего рака легкого. Были получены обнадеживающие результаты, а сама методика оказалась экономически оправданной.

Kato et al. [13, 14, 15], Edell and Cortese [7] отмечают, что ФДТ, как способ местного воздействия на опухоль, может давать полный эффект и приводить к излечению при ранних стадиях эндобронхиального центрального рака. Анализ результатов ФДТ у 500 пациентов, приведенный Marcus [21], показал, что полного и частичного эффекта удается добиться у 70-100% больных, при этом основным фактором, определяющим долгосрочный эффект, является поверхностное распространение опухоли. Furuse et al. [8] сообщают о 39 пациентах ранним раком легкого, леченных методом ФДТ с применением фотофрина и лазера на красителях с накачкой эксимерным лазером. Хороший лечебный эффект был получен при малых размерах опухоли (менее 1 см по протяженности). В этих случаях полный эффект достигнут у 32 больных.

Уже в 1989 году Kato et al. [14] представили результаты ФДТ у 165 больных раком легкого с использованием лазеров на красителях с накачкой аргоновым и эксимер-

ным лазерами. У 40 пациентов был рентгенонегативный ранний рак бронхов, выявленный только эндоскопически. Большинство из 165 больных дополнительно получали хирургическое, лучевое или химиотерапевтическое лечение, однако у 26 больных (30 очагов рака) лечение ограничилось только одной ФДТ. Во всех этих случаях получен полный непосредственный эффект. При дальнейшем наблюдении проявления опухоли отсутствовали у 16 больных, из них трое перешагнули 5-летний рубеж.

Не менее важной представляется возможность проведения ФДТ с целью подготовки больного к радикальной операции. Н.Kato и соавт. [14] приводят данные об использовании ФДТ у больных раком легкого перед предполагаемой радикальной операцией. Операция проводилась через 1-3 недели после сеанса ФДТ. Авторам удалось в 4 из 5 первично неоперабельных случаях выполнить радикальную операцию, а из 10 больных, которым была показана пневмонэктомия, у 7 – уменьшить объем резекции до лоб- или билобэктомии легкого. Этот объем работы, должно быть, сыграл важную роль в официальном одобрении методики японскими властями [15].

V.V. Sokolov et al. [26] сообщают о ФДТ 21 раннего плоскоклеточного рака бронхов у 17 больных с полным непосредственным эффектом в 20 случаях. 14 больных прослежены от 4 до 30 месяцев, у 11 из них рецидива опухоли за период наблюдения не выявлено. По их мнению, сравнение полученных результатов ФДТ и таких общепризнанных методов, как электрохирургическое вмешательство и деструкция опухоли с помощью Nd:YAG лазера показывает преимущество ФДТ при малых (менее 1 см) и мультифокальных опухолях с нечеткими границами.

Интраоперационная фотодинамическая терапия является новым методом лечения злокачественных новообразований, возможности которого в полной мере не изучены.

Собственный опыт применения ФДТ солидных опухолей представлен в табл. 1.

Кроме традиционной ФДТ, в НИИ онкологии им. Н.Н.Петрова использовалась интраоперационная ФДТ (в 23 случаях из 85 при видеоторакоскопическом (ВТС)

Таблица 1

Эффективность фотодинамической терапии солидных опухолей по данным НИИ онкологии им. Н.Н.Петрова

| Нозологическая форма         | Число больных | Полный регресс | Частичный регресс | Прогрессирование |
|------------------------------|---------------|----------------|-------------------|------------------|
| Базальноклеточный рак кожи   | 316           | 310            | 6                 |                  |
| Рак бронха                   | 43            | 25             | 9                 | 9                |
| Рак пищевода                 | 12            | 2              | 4                 | 6                |
| Рак мочевого пузыря          | 6             | 3              | 3                 |                  |
| Рецидив рака желудка         | 3             | 1              | 2                 |                  |
| Рецидив рака молочной железы | 5             | 5              |                   |                  |
| Рецидив рака шейки матки     | 2             | 1              | 1                 |                  |
| Всего                        | 387 (100%)    | 347 (90%)      | 44 (6%)           | 15 (4%)          |

плевродезе по поводу злокачественных рецидивирующих плевритов, а также у 13 пациентов при хирургическом лечении рака пищевода и желудка). При операциях по поводу рака желудка и пищевода облучались области анастомозов, а также зоны расположения лимфатических коллекторов, подвергшиеся лимфодиссекции.

У всех больных, подвергшихся плевродезу, отмечено стойкое прекращение накопления жидкости, улучшение функции внешнего дыхания, показателей газового состава крови, повышение индекса Карновского с 60 до 70% в течение 6 месяцев. Полная клиническая ремиссия у этого, неблагоприятного в прогностическом отношении, контингента больных составила 11 месяцев (от 6 до 29 месяцев). Частичная клиническая ремиссия равнялась 5 месяцам (от 3 до 10 месяцев). Более 1 года после плевродеза прожило 43 (50%) больных, 2 года – 11 (13%) пациентов, остальные 31 (37%) больной умерли в течение 1 года (в основном 7-10 месяцев) после операции. У всех больных отмечалось полное купирование болевого синдрома и уменьшение опухолевой интоксикации. Нами отмечено, что сочетание аргонноплазменного плевродеза + ФДТ на 25% эффективнее, чем тальковый плевродез.

При анализе результатов интраоперационной ФДТ при лечении рака пищевода и желудка отмечено, что для этой группы больных характерно абсолютно гладкое, неосложненное течение послеоперационного периода. В отличие от пациентов контрольной группы в послеоперационном периоде у больных, подвергшихся ФДТ, не отмечено скольнибудь заметного повышения уровня альфа-амилазы – маркера развивающегося панкреатита. Это позволило отменить введение дорогостоящих препаратов сандостатин и контрикал уже через 5 дней, тогда как

в контрольной группе на фоне значительного подъема уровня ферментов, поддерживающая терапия была прекращена на 10-й день. У этой группы больных на фоне нормальной функции поджелудочной железы отмечено раннее восстановление перистальтики и функции кишечника. Пациенты быстрее переходили от парентерального к энтеральному питанию.

В группе больных с интраоперационной ФДТ в послеоперационном периоде не было ни одного случая экссудативного плеврита, тогда как у больных, не подвергавшихся интраоперационной ФДТ, нарушение функции поджелудочной железы с повышением уровня амилазы в крови в половине случаев сопровождалось развитием экссудативного плеврита. Отдаленные результаты в этой группе больных прослежены у 9 из 13 человек. Полная клиническая ремиссия в течение 11,5 мес. отмечена у 6 из 9 больных.

Снижение эффективности ФДТ возможно при недостаточной тропности фотосенсибилизатора, нарушении васкуляризации стромы опухоли и снижении содержания кислорода в новообразовании. Единичные осложнения при проведении ФДТ связаны с кожной фототоксичностью и зависят от используемого фотосенсибилизатора. Во всяком случае, превентивные меры, включающие соблюдение светового режима и ношение защитных очков, использование современных фотосенсибилизаторов, сводят реальность развития осложнений к минимуму.

Таким образом, применение традиционной и интраоперационной ФДТ явилось эффективным компонентом комбинированного лечения злокачественных новообразований, существенно улучшающим качество, а в ряде случаев и продолжительность жизни больных.

## Литература

1. Илларионов В.Е. Основы лазерной терапии. – М.: Респект. – 1992. – 123 с.
2. Лазеры в медицине. Под ред. Н.Н. Петрищева. – СПб. – 1999. – 108 с.
3. Скобелкин О.К. Лазеры в хирургии. – М., 1989. – 254 с.
4. Barr H. et al. Photodynamic Therapy for colorectal disease // *Inf. J. Colorectal Dis.* – 1989. – Vol.4. – P.15-19.
5. Bellnier D.A., Henderson B.W., Pandey R.K., Potter W.R., Dougherty T.J. Murine pharmacokinetics and antitumour efficacy of the photodynamic sensitizer 2-[1-hexyloxyethyl]-2-devinyl pyropheophorbide-a // *J. Photochem. Photobiol.* – 1993. – Vol.20 – P.55-61.
6. Bonett R. Photosensitizers of the porphyrins and phthalocyanine series for photodynamic therapy // *Chem. Soc. Rev.* – 1995. – Vol.24. – P.19-33.
7. Cortese D.A., Edell E.S., Silverstein M.D., Offord K., Trastek W., Pairolero P.C., Alien M.S., Deschamps C. An evaluation of the effectiveness of Photodynamic Therapy (PDT) compared to surgical resection in early stage roentgenographically occult lung cancer. In Spinelli P., Dal Fante M., Marchesini R. eds.: "Photodynamic Therapy and Biochemical Lasers." International Congress Series 1011. Excerpta Medica, 1992. – P.15-22.
8. Furuse K., Fukuoka M., Kato H., Horai T., Kubota K., Kodama N., Kusunoki Y., Takifuji N., Okunaka T., Kanaka C., Wada H., Hayata Y. A prospective phase II study on photodynamic therapy with Photofrin II for centrally located early-stage lung cancer // *J. Clin. Oncol.* – 1993. – Vol.11. – P.1852-1857.
9. Hayata Y., Kato H., Konaka C., Ono J., Takizawa N. Hematoporphyrin derivative and laser photoradiation in the treatment of lung cancer // *Chest.* – 1982. – Vol.81. – P.269-277.
10. Henderson B.W., Dougherty T.J. How does photodynamic therapy work? // *Photochem Photobiol.* – 1992. – Vol.55. – P.145-157.
11. Jori G., Reddi E. The role of lipoproteins in the delivery of tumour-targeting photo-sensitizers // *Int. J. Biochem.* – 1993. – Vol.25. – P.1369-1375.

12. *Jori G.* Low density lipoproteins—Liposome delivery systems for tumor photosensitizers in vivo- In Henderson BW, Dougherty TJ, eds: Photodynamic Therapy, Basic Principles and Clinical Applications. New York: Dekker. – 1992. – P.173-186.
13. *Kato H. et al.* Experiences with Photodynamic Therapy in early gastric Cancer // On-kologie. – 1992. – Vol.15. – P.232-237.
14. *Kato H. et al.* Photodynamic Therapy of early stage lung cancer. In: Photosensitizing Compounds: Their Chemistry, Biology and clinical Use // Ciba Foundation Symposium. – 1989. – Vol.146. – P.183-197.
15. *Kato H. et al.* Five year disease-free survival of lung cancer patient treated only by photodynamic therapy // Chest. – 1986. – Vol.90. – P.768-770.
16. *Kaye AH, Hill JS.* Photodynamic therapy of brain tumors // Ann. Acad. Med. Singapore. – 1993. – Vol.22. – P.470-481.
17. *Kelly J.F., Snell M.E., Berenbaum M.C.* Photodynamic destruction of human bladder carcinoma // Brit. J. Cancer. – 1975. – Vol.31. – P.237-244.
18. *Kennedy J.C., Pettier R.H., Pross D.C.* Photodynamic Therapy with endogenous pro-toporphyrin IX: Basic principles and present clinical experience // J. Photochem. Photobiol. – 1990. – Vol.6. – P.143-148.
19. *Kessel D.* Photosensitization with derivatives of hematoporphyrin // Int. J. Rad. Biol. – 1986. – Vol.49. – P.901-907.
20. *Mang T.S., Dougherty T.J.* Time and sequence dependent influence of in vivo photodynamic therapy survival by hyperthermia // Photochem Photobiol. – 1985. – Vol.42. – P.533-540.
21. *Marcus S.* Photodynamic Therapy of Human Cancer // Proc. SPIE. – 1992. – Vol.80. – P.869-889.
22. *Mogbissi K., Dixon K., Stringer M., Freeman T., Thorpe A., Brown S.* The place of bronchoscopic photodynamic therapy in advanced unresectable lung cancer: experience of 100 cases // Europ. J. Cardiothorac. Surg. – 1999. – Vol.15(1). – P.1-6.
23. *Muller P.J., Wilson B.C.* Photodynamic therapy of malignant brain tumors // Can. J. Neurol. Sci. – 1990. – Vol.17. – P.193-198.
24. *Nelson J.S., Liaw L.H., Orenstein A.* Mechanism of tumor destruction following photodynamic therapy with hematoporphyrin derivative, chlorin and phthalocyanine // J. Nat. Cancer Inst. – 1988. – Vol.80. – P.1599-1605.
25. *Sokolov V.V. et al.* Endoscopic fluorescent diagnostic and PDT of early malignancies of lung and esophagus // SPIE. – 1996. – Vol.2728. – P.39-47.
26. *Van Geel I.P., Oppelaar H., Oussoren Y.G., Stewart F.A.* Changes in perfusion of mouse tumours after photodynamic therapy // Int. J. Cancer. – 1994. – Vol.56. – P.224-228.
28. *Yarmush M.L., Thorpe W.P., Strong L., Rakestraw S.L., Toner M., Tompkins R.G.* Anti-Yarmush M.L., Thorpe W.P., Strong L., Rakestraw S.L., Toner M., Tompkins R.G. Antibody-targeted photolysis // Crit. Rev. Ther. Drug. Carrier. Systems. – 1993. – Vol.10. – P.197-252