



Московского
Онкологического
Общества

ВЕСТНИК

Формирование боли обеспечивает ноцицептивная система. При неэффективности фармакотерапии болевого синдрома обезболивание в современной терминологии называется «антиноцицептивные процедуры». Попытка познания проблемы изложена ниже....

Интернет: www.ronc.ru // rosoncweb.ru // netoncology.ru // elibrary.ru // oncodome.narod.ru // cyto.ru

№12
(573)

ИНФОРМАЦИОННЫЙ БЮЛЛЕТЕНЬ МОСКОВСКОГО ОНКОЛОГИЧЕСКОГО ОБЩЕСТВА. ИЗДАЕТСЯ С 1994 г.

ОБЩЕСТВО ОСНОВАНО В 1954 г.

2010

ДЕКАБРЬ

ЗАСЕДАНИЕ № 573

СОСТОИТСЯ В ЧЕТВЕРГ, **16** ДЕКАБРЯ 2010 г., В 17.00,

В КОНФЕРЕНЦ-ЗАЛЕ КЛИНИКИ РОССИЙСКОГО ОНКОЛОГИЧЕСКОГО НАУЧНОГО ЦЕНТРА им. Н.Н.БЛОХИНА

Президиум: проф. А.И.Пачес, чл.-корр.РАМН, проф. Б.И.Долгушин, д.м.н. М.Е.Исакова, проф. Э.Д.Исагулян

ПОВЕСТКА ДНЯ:

БОЛЕВОЙ СИНДРОМ В ОНКОЛОГИИ. ОБМЕН ОПЫТОМ ПАТОГЕНЕТИЧЕСКОЙ ТЕРАПИИ

Доклад: АНТИНОЦИЦЕПТИВНЫЕ ПРОЦЕДУРЫ ПРИ ХРОНИЧЕСКОМ БОЛЕВОМ СИНДРОМЕ (НЕЙРОАБЛЯЦИЯ, НЕЙРОСТИМУЛЯЦИЯ, НЕЙРОФАРМАКОЛОГИЯ)

Исакова М.Е.¹, Косырев В.Ю.¹, Исагулян Э.Д.², Брюзгин В.В.¹
(¹РОНЦ им. Н.Н.Блохина; ²НИИ нейрохирургии им. Н.Н.Бурденко)

Доклад: НЕЙРОЛИЗИС В ЛЕЧЕНИИ ХРОНИЧЕСКОЙ БОЛИ В ОНКОЛОГИИ

Долгушин Б.И., Косырев В.Ю., Нечипай А.М.,
Бурдюков М.С., Юричев И.Н., Тюрин И.Е., Молчанов Г.В.

(отдел лучевой диагностики и рентгенохирургических методов лечения РОНЦ им. Н.Н.Блохина)



Новая книга!

РУКОВОДСТВО ПО ОБЕЗБОЛИВАНИЮ! СОВРЕМЕННОЕ, СВОЕВРЕМЕННОЕ, СВОЕОБРАЗНОЕ...

Вопросы обезболивания – это вечно актуальная тема заседаний Московского онкологического общества. Тем более, что в лечении пациентов, страдающих болевым синдромом достигнуты определенные успехи. Новшества представлены в единственной с 2000-х гг. отечественной монографии:

Исакова М.Е. (ред.) БОЛЕВОЙ СИНДРОМ В ОНКОЛОГИИ – М., «Практическая медицина». – 2011. – 384 с.; ил. (Книга издана при финансовой поддержке компании «Pfizer».)

В этом труде последовательно изложены сведения о (пато)физиологии боли, болевых синдромах, принципах фармакотерапии.

В частности, в главе «Общие представления о боли» подробно изложены сведения о ноцицептивной и антиноцицептивной системах.

Отмечено, что для возникновения болевого ощущения непременно должна быть активизирована ноцицептивная система. Ее активация происходит либо на уровне ноцицептивных рецепторов в тканях, либо – ноцицептивных афферентов при повреждении периферических нервов, либо – при поражении/дисфункции центральных ноцицептивных структур. Деятельность сложноорганизованной ноцицептивной системы контролируется эндогенной системой торможения проведения ноцицептивных сигналов – антиноцицептивной системой. Структуры антиноцицептивной системы угнетают передачу болевых импульсов, осуществляя торможение ноцицептивных нейронов... и т.д.

Основой лечения хронической боли является системная фармакотерапия (эффективная у 70-80% больных). По представлениям экспертов ВОЗ препараты назначаются согласно трехступенчатой «анальгетической лестнице»: **ступень I:** при слабой боли назначаются неопиоидные анальгетики (парацетамол); **ступень II:** при усилении боли дополнительно применяются слабые опиоиды (трамал); **ступень III:** для подавления сильной боли вводят сильнодействующие, наркотические препараты. На всех «ступенях» обезболивания используются адьювантные препараты «коанальгетики» – нестероидные противовоспалительные препараты (НПВП), кортикостероиды, противосудорожные препараты, антидепрессанты и др.

(Продолжение – см. с. 2)

Новая книга!**РУКОВОДСТВО ПО ОБЕЗБОЛИВАНИЮ! СОВРЕМЕННОЕ, СВОЕВРЕМЕННОЕ, СВОЕОБРАЗНОЕ...**

При резистентной, мучительной боли показаны антиноцицептивные процедуры (нейромодуляция) – нейрофармакология, нейростимуляция, нейроабляция (синонимом определения «нейроабляция» являются термины «нейролизис» или «невролиз»). Выполнение антиноцицептивных процедур расценивается как мероприятия дополнительной, **IV ступени** «анальгетической лестницы». Основные положения монографии, отражающие опыт применения антиноцицептивных процедур, представлены в докладах декабрьского заседания. Книга дополнена приложением, которое содержит тест «Болевой синдром в онкологии», ситуационные задачи, а также алгоритмы диагностики и лечения болевого синдрома у онкологических больных.

В целом, 384-страничная монография является современным и весьма своевременным руководством по обезболиванию в онкологии. Несомненно, она будет востребована теми, для кого и предназначена в первую очередь – онкологами и альгологами (специалистами по устранению боли).

Разумеется, книга отмечена и яркими чертами творческой индивидуальности. Своеобразие особенно ценится критически настроенными рецензентами. Следует отметить, что монография создана солидным авторским содружеством, состоящим из 21 специалиста. Несмотря на очевидность коллективной работы, все же представляет интерес определение персоналий авторов каждой из глав в отдельности. Это целесообразно в том числе и для предъявления индивидуальных претензий (которые иначе незаслуженно направляются самому редактору издания). Благожелательному восприятию новых знаний препятствуют различные неточности, опечатки, недостаточная четкость (структурированность) изложения. Так, например, перечисление антиноцицептивных процедур – нейроабляции, нейростимуляции и нейрофармакологии – не дополняется определениями двух из этих трех терминов. Возможно, тем интересней и может стать монография, что читатель сам, при условии вдумчивого ознакомления, способен дать отсутствующие формулировки. Так, например, «нейрофармакология» может получить собственную трактовку в том плане, что данная методика предусматривает воздействие препаратов непосредственно на нервные (ноцицептивные) структуры – как это происходит при эпидуральной или субарахноидальной анестезии.

Однако книга читается с интересом – как и все новое, передовое. Имеются весомые основания дочитать ее до самой последней главы. В этом случае читатель будет вознагражден тем, что с изумлением обнаружит в публикации бесспорно интересные, и поэтому ранее уже опубликованные материалы Московского онкологического общества (не исключается, что Ваши собственные).

Несомненно, выявленные недостатки будут успешно устранены при последующих (и возможно многократных) переизданиях этого современного, своевременного и своеобразного руководства.

ТРУДЫ

МОСКОВСКОГО ОНКОЛОГИЧЕСКОГО ОБЩЕСТВА

**Рефераты сообщений:****PROCEEDINGS OF THE MOSCOW CANCER SOCIETY №573 (December 16, 2010)****ANTINOCYCEPTIVE PROCEDURES FOR CHRONIC PAIN IN PATIENTS WITH CANCER: NEUROABLATION, NEUROSTIMULATION, NEUROPHARMACOLOGY**

Report-1: ANTINOCYCEPTIVE PROCEDURES IN CANCER PATIENTS WITH CHRONIC PAIN: NEUROABLATION, NEUROSTIMULATION, NEUROPHARMACOLOGY. By Prof. M.Isakova¹, Dr. V.Kosyrev¹, Prof. E.Isagulian², Prof. V.Bruzgin¹ (¹The N.N.Blokhin Russian Cancer Research Center; ²The N.N.Burdenko Research Institute for Neurosurgery).

Report-2: NEUROLISIS IN CANCER PATIENTS WITH CHRONIC PAIN. By Prof. B.Dolgushin, Dr. V.Kosyrev, Prof. A.Nechipai, Dr. M.Burdukov, Dr. I.Yurichev, Prof. I.Turin, Prof. G.Molchanov (The N.N.Blokhin Russian Cancer Research Center).

Доклад: АНТИНОЦИЦЕПТИВНЫЕ ПРОЦЕДУРЫ ПРИ ХРОНИЧЕСКОМ БОЛЕВОМ СИНДРОМЕ (НЕЙРОАБЛЯЦИЯ, НЕЙРОСТИМУЛЯЦИЯ, НЕЙРОФАРМАКОЛОГИЯ)

Исакова М.Е.¹, **Косырев В.Ю.**¹, **Исагулян Э.Д.**², **Брюзгин В.В.**¹
(¹РОНЦ им. Н.Н.Блохина; ²НИИ нейрохирургии им. Н.Н.Бурденко)

Хроническая боль – это процесс, не имеющий нозологической характеристики. Болевой синдром возникает при действии внешних повреждающих факторов, а также при развитии патологических процессов во внутренних органах. Хронический болевой синдром онкологического генеза отличается от других видов боли – как острой, так и хронической. Постоянно нарастающая боль в сочетании с тяжелым психологическим состоянием трудно излечимого больного создают сложный механизм патологической боли, которая вызывает комплекс дизадаптивных реакций и представляет опасность для биологической целостности организма. Хроническая боль онкологического генеза связана с опухолевым процессом (и проявлениями его прогрессирования); опухолевого процесса; побочными эффектами (последствиями) специального противоопухолевого лечения; сопутствующими заболеваниями. Очевидно, что необходимо такое облегчение боли, чтобы больной не испытывал страданий на всем протяжении его пребывания под наблюдением онколога.

Наиболее простым и доступным методом обезболивания является фармакотерапия. Знание фармакологии анальгетиков может эффективно устранять боль у 70-80% больных (хотя эксперты определили, что порядка 25% всех онкологических больных умирают, не получив адекватного обезболивания). При мучительной и нестерпимой боли, когда системная фармакотерапия сильными опиоидами недостаточна, применяются антиноцицептивные процедуры, включающие нейроабляцию, нейростимуляцию и нейрофармакологические вмешательства (так называемая IV ступень «анальгетической лестницы» ВОЗ). Указанные методы активно применяются в мире. Их эффективность и безопасность многократно доказана.

Пути решения сложной медицинской и социальной проблемы обезболивания, устранения тяжелых патологических болевых синдромов привели к созданию научного направления – альгологии, развитию клиник и центров боли по всему миру. Организация центров и клиник боли основывается на мультидисциплинарном подходе, поскольку опыт убедительно показал, что в лечении тяжелых болевых синдромов не существует единственного эффективного метода – лечение должно быть комплексным.

АНТИНОЦИЦЕПТИВНЫЕ ПРОЦЕДУРЫ

Нейроабляция (невролиз; нейролизис) предусматривает разрушение (от латинского *ablation* – удаление, разрушение действием) ноцицептивного нервного пути. Как правило, это достигается в результате хирургического вмешательства, путем химической деструкции нерва, достижением постоянной блокады нервной передачи. В качестве химических агентов применяются инъекции этанола, фенола в глицерине, хлоркрезола, др. Возможно применение физических факторов воздействия – холода (криохирургия) или тепла (радиочастотная термоабляция). Успех нейроабляции (блокады нерва) зависит от концентрации применяемого препарата, степени поражения проводящих боль нервных волокон. Важное значение для эффекта химического невролиза имеет состояние больного, его способность перенести процедуру, требующую 30-40 минут пребывания в определенном, фиксированном положении на операционном столе.

Нейростимуляция – это регуляция болевой чувствительности немедикаментозными методами обезболивания. К таким методам относятся различные варианты электростимуляционной терапии болевых синдромов. В зависимости от уровня воздействия на анатомические структуры периферической или центральной нервной системы выделяют чрескожную, эпидуральную, транскраниальную, радиочастотную электронейростимуляцию.

Наибольшее распространение получила чрескожная электростимуляционная анальгезия низкочастотным током с применением аппарата подавления боли (ЭПБ) «Дельта». Клиническая эффективность метода оценивается по субъективным ощущениям, снижению расхода ненаркотических анальгетиков, параметрам дыхания и кровообращения. Метод наиболее эффективен для устранения боли, обусловленной повреждением нервов, сплетений, стволов, при лечении заболеваний опорно-двигательного аппарата.

Нейрофармакология предусматривает воздействие фармакопрепаратов непосредственно на нервные (ноцицептивные) структуры. Примерами такого противоболевого воздействия являются эпидуральная или субарахноидальная анестезия – наиболее распространенные методы регионарной анестезии. Представляется, что введенные в эпидуральный канал наркотические анальгетики благодаря диффузии через оболочки и абсорбции сосудами, питающими спинной мозг, проникают в спинномозговой канал и связываются с опиат-рецепторами.

Доклад:

НЕЙРОЛИЗИС В ЛЕЧЕНИИ ХРОНИЧЕСКОЙ БОЛИ В ОНКОЛОГИИ

Долгушин Б.И., Косырев В.Ю., Нечипай А.М.,

Бурдюков М.С., Юричев И.Н., Тюрин И.Е., Молчанов Г.В.

(отдел лучевой диагностики и рентгенохирургических методов лечения РОНЦ им. Н.Н.Блохина)

Согласно современным представлениям боль – это интеграция ноцицептивных сигналов, которые генерируются в ответ на стимуляцию ноцицепторов. В этой связи: 1) подавление синтеза медиаторов, стимулирующих ноцицепторы; 2) активация антиноцицептивной системы; 3) устранение болезненного мышечного напряжения; 4) нормализация психологического состояния пациента; а также 5) ограничение ноцицептивной афферентной импульсации из зоны повреждения в ЦНС – являются основными принципами патогенетической терапии хронической боли у онкологических больных.

Успешное воздействие на первые четыре составляющие проблемы обезболивания достигается фармакологически (назначение препаратов соответственно ступеням I-III «анальгетической лестницы» ВОЗ). Пятое положение о подавлении/ограничении потока нервных импульсов от опухоли и пораженных тканей в центральную нервную систему осуществимо посредством все более активного внедрения в онкологическую практику методики нейролизиса.

Эта интервенционная радиологическая процедура выполняется совместными усилиями рентгено-хирурга, выполняющего введение иглы, анестетика, нейролитика для воздействия на ту часть нервной ткани, которая является проводником патологических нервных импульсов, а также специалиста по лучевой диагностике, который обеспечивает наведение иглы и введение препарата под контролем рентгеноскопии, ультразвуковой визуализации или цифровой компьютерной томографии.

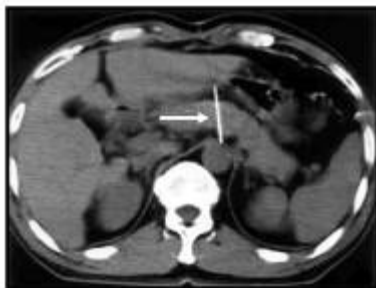
Существенным достоинством технологии является ее малоинвазивность. Возможно введение иглы чрескожно, под местной анестезией, и трансгастрально, с применением эндоскопа, оснащенного конвексным ультразвуковым датчиком, под лекарственной седацией. Метод может выполняться также во время лапаротомии, под эндоскопическим ультразвуковым контролем.

Наибольший опыт применения данной методики накоплен при нейролизисе чревных ганглиев у больных злокачественными новообразованиями органов брюшной полости и забрюшинного пространства, страдавших выраженным болевым синдромом (что требовало многократного введения наркотических анальгетиков).

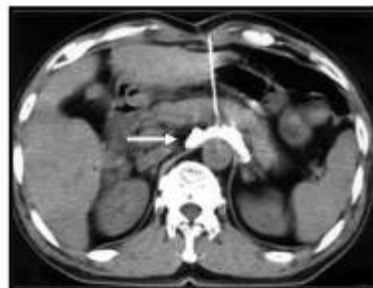ЧРЕСКОЖНЫЙ НЕЙРОЛИЗИС

Процедура выполняется чрескожным (передним либо задним доступами, под контролем УЗИ или КТ. Для нейролизиса необходим 1%-ный раствор лидокаина с целью местной анестезии, 0,5%-ный раствор наропина для блокады чревного сплетения и 96%-ный раствор этилового спирта – как нейролитик. Применяются иглы длиной 15-20 см и диаметром 22 G с мандренами (так называемые иглы «chibo»).

Рис. 1. Чрескожный нейролизис передним доступом



А - иглу (белая стрелка) вводят через переднюю брюшную стенку через левую долю печени в направлении чревного ствола



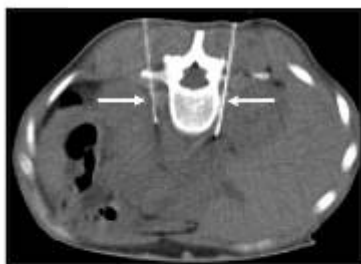
В - в область чревного сплетения введен анестетик с контрастным препаратом (белая стрелка)

Под местной анестезией и под контролем КТ кончики игл максимально приближаются к чревному сплетению.

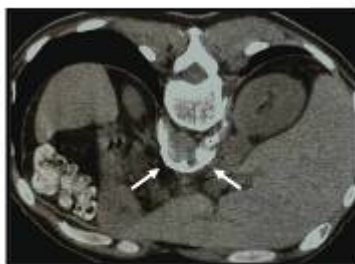По этим иглам медленно, также под контролем КТ вводится раствор анестетика для блокады чревного сплетения. В него предварительно добавляется 1,0-1,5 мл контрастного препарата, который позволяет визуализировать инфильтрируемую область.

Через 5-10 минут начинается введение раствора этилового спирта со скоростью не более 2,0 мл в минуту. Быстрый (через несколько минут) обезболивающий эффект наступает благодаря действию анестетика на чревные ганглии. В дальнейшем происходит их постепенный лизис, что усиливает обезболивающий эффект, который сохраняется длительное время.

Рис. 2. Чрескожный нейролизис задним доступом



А - иглы (белые стрелки) введены паравертебрально под контролем КТ-флюороскопии слева и справа от тел Th12-L1 позвонков в направлении чревного ствола



В - в область чревного сплетения введен анестетик с контрастным препаратом (белые стрелки)

Чрескожный нейролизис чревных ганглиев (задним доступом) выполнен в РОНЦ 17 больным в возрасте 21-59 лет (средний возраст – 51 год) по поводу рака поджелудочной железы (13), желудка (2), толстой кишки, карциноида поджелудочной железы. Осложнений не отмечено. Период наблюдения составил от 3 до 29 недель (в среднем – 8 недель). Достигнуто стойкое снижение интенсивности боли через 1 неделю после воздействия. Из 17 больных у 12 (70,6%) обезболивающий эффект в различной степени сохранялся в течение 8 недель. Отсутствие эффекта наблюдалось лишь у больного карциноидом поджелудочной железы.

Таким образом, метод чрескожного нейролизиса чревных ганглиев безопасен и эффективен, как способ снижения интенсивности/подавления боли у онкологических пациентов.

ТРАНСГАСТРАЛЬНЫЙ ЭНДОСКОПИЧЕСКИЙ НЕЙРОЛИЗИС

Процедура нейролизиса выполняется с использованием конвексного эхоэндоскопа (в условиях, при которых ультразвуковая волна распространяется параллельно эндоскопу). При этом обезболивание самой процедуры может быть ограничено премедикацией, которая, по показаниям, дополняется внутривенной седацией.

Конвексный эхоэндоскоп позволяет добиться УЗ-визуализации не только паренхиматозных органов, сосудистых структур (аорты и отходящего от нее чревного ствола), но также и ганглиев чревного сплетения. Указанная техника обеспечивает безопасную навигацию иглы относительно сосудов в режиме доплеровского сканирования (рис. 3).

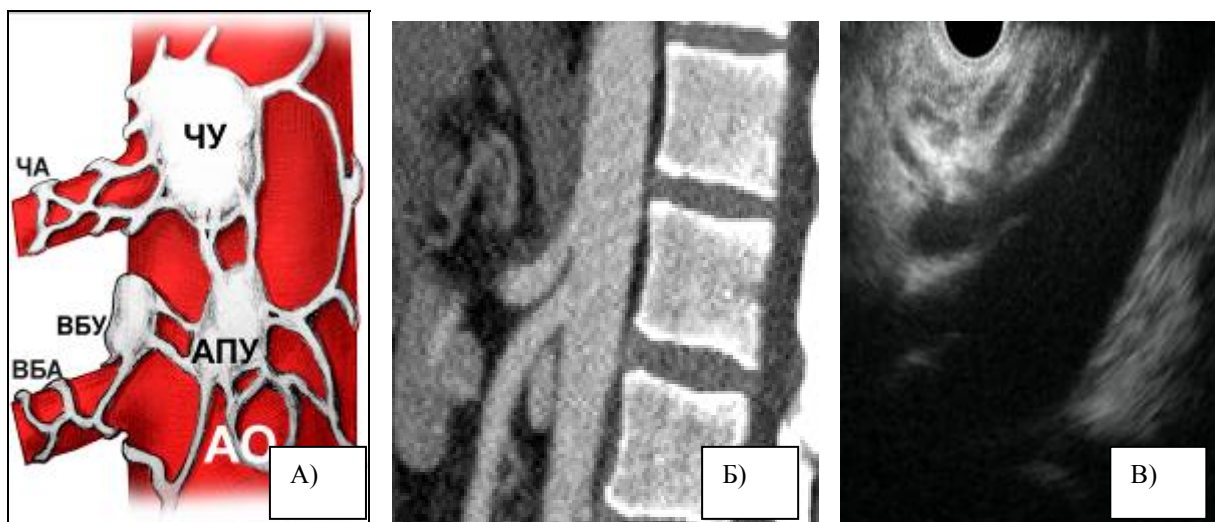


Рис. 3 (А-Б-В). Схематическое изображение зоны чревного сплетения представлено на рис. 3А. Оно аналогично такому, получаемому при сагитальном КТ-скане (рис. 3Б). При конвексной эндосонографии (рис. 3В) получены аналогичные изображения, на которых визуализируется анатомия данной зоны: ножка диафрагмы, аорта, чревный ствол и расположенные чуть выше него нервные ганглии, верхняя брыжеечная артерия.

Особенностью специальных пункционных игл является наличие эхопозитивного дистального кончика, что оптимизирует условия контроля проведения пункции и обеспечивает максимальную безопасность при выполнении процедуры. Диаметр игл, используемых для тонкоигольной пункции – от 21G, их конструктивной особенностью является строение дистального кончика, который обеспечивает инфильтрацию тканей в зоне воздействия не в продольной, а в поперечной по отношению к игле плоскости.

Для выполнения эндоскопического малоинвазивного трансгастрального нейролизиса эндоскоп с конвексным ультразвуковым датчиком на дистальном конце проводится в желудок. После этого последовательно выполняются следующие действия: поиск анатомических ориентиров для позиционирования эндоскопа; визуализация чревного сплетения, в частности его ганглиев; пункция нервных ганглиев и введение лекарственного средства; проекционная визуализация зоны воздействия после ее лекарственной инфильтрации (рис.4).

Нейролизис под контролем эндосонографии выполнен в отд. эндоскопии №2 РОНЦ 11 больным в возрасте 47-59 лет (средний возраст – 53 года) по поводу рака головки (5) и тела (5) поджелудочной железы, а также – псевдотуморозного панкреатита. Из возможных, по данным литературы, побочных эффектов (диарея, гипотония, образование парапанкреатических абсцессов и обострение болевого синдрома) отмечено появление диареи у одного из пациентов (9%). Обезболивающий эффект отмечен в 91% случаев, при дальнейшем наблюдении (более месяца) он сохранялся у 72% пациентов. Срок наблюдения после нейролизиса составил от 1 до 24 недель.

Таким образом, эндосонография является методом, который позволяет прецизионно визуализировать ганглии чревного сплетения, или анатомические ориентиры, указывающие на область расположения ганглиев. Это позволяет безопасно и эффективно выполнять медикаментозную блокаду чревного сплетения. Целесообразно внедрение процедуры эндоскопического нейролизиса в практику; оценка эффективности метода возможна по мере накопления клинического опыта.

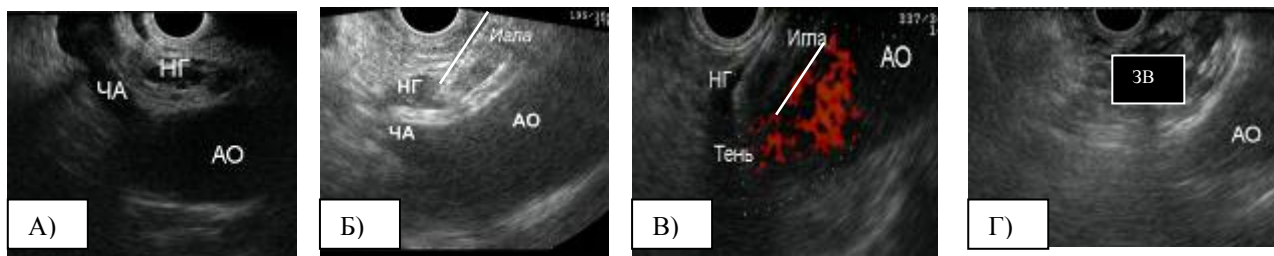


Рис. 4. Процедура трансгастрального эндоскопического нейролизиса. Эндоскоп с конвексным ультразвуковым датчиком на дистальном конце проведен в желудок.

А) визуализированы аорта (АО), чревная артерия (ЧА) и нервные ганглии чревного сплетения (НГ).

Б) Игла под эндосонографическим контролем введена в нервный ганглий (НГ).

В) Выполнена инъекция этанола, после чего визуализирована эхонегативная тень, за которой постепенно исчезают анатомические ориентиры (эффект обусловлен микропузырьками воздуха, растворенного в этаноле).

Г) Визуализирована зона воздействия (ЗВ) после инфильтрации р-ром этанола



ПРОВОЗВЕСТНИК

ЗАСЕДАНИЕ № 574 состоится в четверг, **27 января** 2011 г., в РОНЦ им. Н.Н.Блохина.

Повестка дня: **ОДНОМОМЕНТНЫЕ ЭЗОФАГО-ГАСТРЭКТОМИИ**

Доклад: Одномоментные эзофаго-гастрэктомии по поводу злокачественных новообразований пищевода и желудка. *Давыдов М.М., Туркин И.Н. (РОНЦ им. Н.Н.Блохина)*

Немногочисленность публикаций, посвященных одномоментной гастрэктомии и резекции грудного отдела пищевода на уровне трахеального сегмента обусловлена редкостью сочетанной патологии, а также достаточно высоким риском и сложностью хирургических вмешательств данного объема, требующих навыков уверенного оперирования в брюшной и грудной полостях. РОНЦ располагает опытом одномоментных эзофаго-гастрэктомий с внутриплевральной толстокишечной пластикой, адекватной абдоминальной и медиастинальной лимфодиссекцией с формированием анастомоза на уровне верхней грудной апертуры. Эта хирургическая методика обеспечивает радикальность и хорошие функциональные результаты лечения. Одномоментная эзофаго-гастрэктомия повышает эффективность хирургии злокачественных новообразований пищевода и желудка.

Представление атласа: Энциклопедия хирургии рака желудка.

Давыдов М.И., Туркин И.Н., Давыдов М.М. (РОНЦ им. Н.Н.Блохина)

«Информирую, следовательно существую!» (лат.)



УДК 616-006. ВЕСТНИК (ИНФОРМАЦИОННЫЙ БЮЛЛЕТЕНЬ) МОСКОВСКОГО ОНКОЛОГИЧЕСКОГО ОБЩЕСТВА

Распространяется в ведущих онкологических и медицинских учреждениях Москвы, рассылается в районные онкологические диспансеры Москвы и Московского региона; в Российские республиканские, краевые, областные и городские онкодиспансеры; в онкологические центры государств Содружества.

Выссылается также всем действительным членам Общества в Российской Федерации и за ее пределами.

Зарегистрирован (№ ПИ 77-14041 от 29.11.2002) в Министерстве РФ по делам печати, телерадиовещания и средств массовых коммуникаций.

Ежемесячный научный журнал. Учредитель — РОНЦ им. Н.Н. Блохина РАМН

ISSN 1728-3000 7 7 1 7 2 8 3 0 0 0 0	Председатель Общества	проф. Александр Ильич ПАЧЕС. Москва, 115478, Каширское шоссе 24 (т. /+7 495/ 324-1970)
	Главный редактор	Сергей Михайлович ВОЛКОВ (т./+7 925/ 741-9265) E-mail: volkov_sm@mail.ru
	Зам. главного редактора	Илья Николаевич ПУСТЫНСКИЙ т. /+7 495/324-1754 Ирина Анатольевна ГЛАДИЛИНА т. /+7 495/ 324-9714
	Ответственный секретарь	Давид Романович НАСХЛЕТАШВИЛИ т. /+7 495/324-9464
	Секретарь-референт	Ираида Ивановна БЕЛОУСОВА т. /+7 495/324-11-15
НАПЕЧАТАНО В ОТДЕЛЕ МНОЖИТЕЛЬНОЙ ТЕХНИКИ РОНЦ им. Н.Н.БЛОХИНА Декабрь 2010; Тираж 1000 экземпляров. Подписано в печать 6.12.2010. Заказ 777.		