ОПЫТ ДЛИТЕЛЬНОГО ПРИМЕНЕНИЯ ТАРГЕТНОЙ ТЕРАПИИ У ПАЦИЕНТКИ МЕТАСТАТИЧЕСКИМ РАКОМ МОЛОЧНОЙ ЖЕЛЕЗЫ (мРМЖ)

Э.К. Возный, А.Ю. Попов, Т.А. Астраханкина, М.М. Галкин, А.А. Овсянников, Г.Э. Поливанов
Городская клиническая больница №57, Москва

Материалы и методы: Пациентка Т.Л.И. 1946 года рождения, на момент установления диагноза возраст 62 года, работает.
Диагноз: Рак левой молочной железы T1N3M1, метастазы в надключичные лимфоузлы слева, кости (грудина).
Гистология: инфильтрирующий протоковый рак высокой степени злокачественности.
ИГХ: РЭ+, РП+, HER2 3+.

На первом этапе было проведено 3 курса химиотерапии с интервалом 21 день с августа 2008 года:

Доксорубицин 50 мг/м^2 1 день
Доцетаксел 75 мг/м^2 1 день

В октябре 2008 года на фоне лечения, при контрольном обследовании, выявлено прогрессирование заболевания: метастаз в печень, который ранее не определялся (КТ брюшной полости)**(Рисунок №1).**

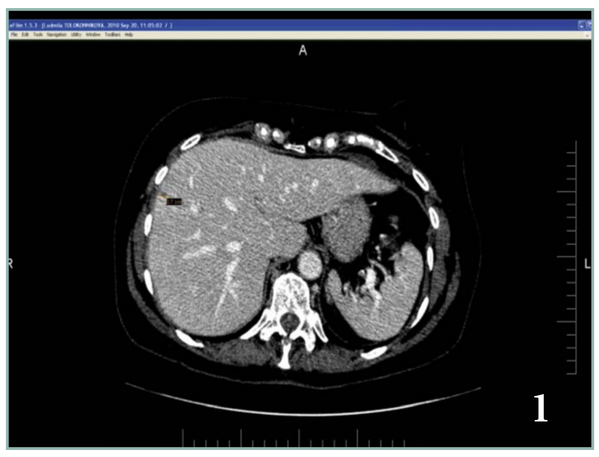
1

На втором этапе было проведено 12 курсов химиотерапии + трастузумаб с интервалом 21 день с октября 2008 года:

Трастузумаб 8 мг/кг, далее 6 мг/кг с 1 курса ХТ
Паклитаксел 150 мг/м^2 1 день
Навельбин 20 мг/м^2 2 день
Циклофосфамид 300 мг/м^2 1 – 4 дни
Лейковорин 250 мг/м^2 1 – 4 дни
Фторурацил 400 мг/м^2 1 – 4 дни

Профилактика нейтропении проводилась с 5 по 10 дни Г-КСФ 5 мкг/кг

После 6 курсов положительная динамика: регрессия метастазов в подмышечных и надключичных лимфатических узлах и частичная регрессия метастаза в печени **(Рисунок №2)**.

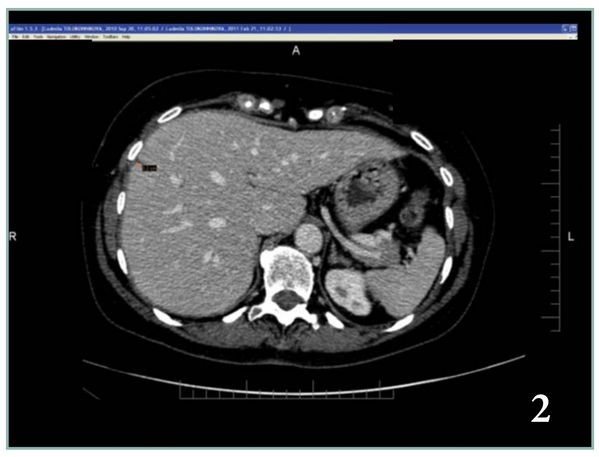
2

После 12 курсов (июнь 2009 г.) отмечен полный эффект (КТ исследование брюшной полости) **(Рисунок № 3).**

3

Перевод на поддерживающую терапию с июля 2009 г.

Проведено 8 курсов с интервалом 21 день по схеме:

Трастузумаб 6 мг/кг с интервалом 21 день.
Кселода 2000 мг/м^2 1 – 14 день.
Навельбин 20 мг/м^2 1 и 8 дни.
Сохранялся полный эффект на февраль 2010 года.

В сентябре 2010 года терапия бисфосфанатами прекращена в связи с развитием остеонекроза обоих тазобедренных суставов (установлены эндопротезы с обеих сторон).

Учитывая положительный рецепторный статус, больная переведена на эндокринотерапию с февраля 2010 г.:

Анастрозол 1 мг ежедневно
Терапия трастузумабом продолжена 6 мг/м^2

Мониторинг ФВЛЖ регулярно проводился и нарушений не выявлено.
Лечение проводилось до мая 2012 года.
В июне 2012 г. при МРТ выявлены множественные метастазы в головной мозг.
В облучении было отказано.

Учитывая прогрессирование заболевания, пациентка переведена на следующую линию терапии (июль 2012 г.):

Трастузумаб 6 мг/кг раз в 21 день
Лапатиниб 1250 мг ежедневно

Продолжительность терапии составила 2 месяца
Больная умерла через 2 месяца в августе 2012 г. не от прогрессирования заболевания.

Результаты: Длительность терапии трастузумабом составила 46 месяцев, общее время наблюдения с момента установления диагноза составило 51 месяц.

Выводы: Трастузумаб следует начинать с первого дня противоопухолевой терапии. Эндокринотерапия в сочетании с трастузумабом при положительном рецепторном статусе мРМЖ Her2+ хорошо переносится и позволяет длительно контролировать болезнь. При прогрессировании заболевания добавление второго таргетного препарата позволяет продолжить контроль над болезнью.