ПРИМЕНЕНИЕ ТАРГЕТНОЙ ТЕРАПИИ У ПАЦИЕНТКИ МЕТАСТАТИЧЕСКИМ ГОРМОНОПОЗИТИВНЫМ РАКОМ МОЛОЧНОЙ ЖЕЛЕЗЫ (мРМЖ)

Э.К. Возный, А.Ю. Попов, Т.А. Астраханкина, М.М. Галкин, А.А. Овсянников, Г.Э. Поливанов
Городская клиническая больница №57, Москва

Пациентка: Л.О.М. 1953 г.р. 58 лет, работает.

Диагноз: Рак левой молочной железы, метастазы в аксилярные лимфоузлы, T4bN1M0. Установлен в мае 2010 года.

Проведена предоперационная химиотерапия 4 курса, июнь-август 2010.

Доксорубицин 50 мг/м^2 1 день
Циклофосфамид 500 мг/м^2 1 день

Пациентке была выполнена радикальная мастэктомия с сохранением грудных мышц, сентябрь 2010 года.

Гистология: протоковый рак, эмболы в сосудах, патоморфоз 3 степени, опухоль врастает в жировую клетчатку, в 2 из 6 лимфоузлов метастазы рака.

ИГХ исследование: РЭ-, РП+, HER2 2+, FISH (+).

В послеоперационный период проведено 6 курсов АС, химиотерапия закончена в марте 2011 года:

Доксорубицин 50 мг/м^2 1 день
Циклофосфамид 500 мг/м^2 1 день

Учитывая положительный рецепторный статус, пациентке была назначена эндокринотерапия в адъювантном режиме с апреля 2011 года:

Тамоксифен 20 мг длительно.

Через 7 месяцев отмечено прогрессирование заболевания, выявлены метастазы в печень по данным КТ от октября 2011 г. (**Рисунок №1**).

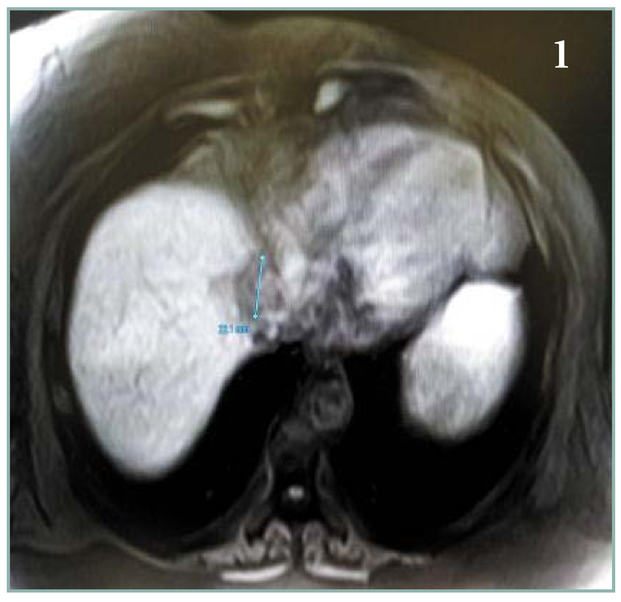

Учитывая прогрессирование заболевания схема лечения была изменена. Проведено 8 курсов ХТ + трастузумаб с интервалом 21 день, ноябрь 2011-июнь 2012 года:

Трастузумаб 8 мг/кг, далее по 6 мг/кг
Доцетаксел 75 мг/м^2 1 день
Циклофосфамид 500 мг/м^2 1 день
Фторурацил 500 мг/м^2 1 день

По данным обследования через 6 месяцев зарегистрирован частичный ответ на лечение (**Рисунок №2).**

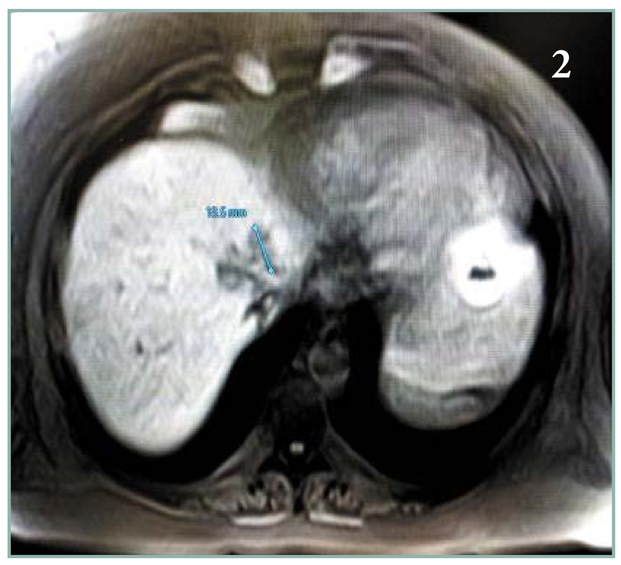

Учитывая положительный рецепторный статус опухоли, рекомендовано продолжить лечение с переводом на эндокринотерапию + трастузумаб с июля 2012 года:

Трастузумаб 6 мг/кг раз в 21 день
Анастрозол 1 мг длительно

Лечение продолжается по настоящее время. По данным обследования без прогрессирования заболевания. Проводится профилактика остеопороза раз в 6 месяцев.

Результаты: Длительность терапии трастузумабом составила 12 месяцев. Больная продолжает получать таргетную и эндокринотерапию.

Выводы: Использование трастузумаба в комбинации, как с химиопрепаратами, так и с эндокринотерапией позволяет длительно контролировать заболевание и хорошо переносится.