ЭФФЕКТИВНОСТЬ ДЛИТЕЛЬНОГО ПРИМЕНЕНИЯ КСЕЛОДЫ ПРИ МЕТАСТАТИЧЕСКОМ ПОРАЖЕНИИ ПЕЧЕНИ

Автор: ст. науч. сотр. Бычков Юрий Маркович
ФГУ Российский научный центр Рентгенорадиологии

Пациентка МВВ, 56лет

Клинический диагноз: рак правой молочной железы T4N2M1. Метастазы в кости, левые аксиллярные лимфатические узлы.

Анамнез заболевания:
Обратилась в ФГБУ «РНЦРР» в марте 2007 года с жалобами на слабость, боли в спине, пояснице, покраснение и увеличение в размерах правой молочной железы.

Местно при первичном осмотре: правая молочная железа деформирована, фиксирована к подлежащим тканям грудной клетки.

Результаты гистологического и иммуногистохимического исследований:
– железисто-солидный рак;
- ER+; PR+; HER2 1+

Лечение:
С апреля 2007 проведено 12 курсов химиотерапии Таксотером и бисфосфонатами – доцетаксел 80 мг/м^2 один раз в 21 день.

На фоне курсового применения Таксотера отмечалась миелотоксичность 1-2 степени, тошнота 1 степени.

Терапия в аналогичном режиме была продолжена до февраля 2008 года.

Начиная с марта 2008 года и до апреля 2009 года включительно больная получила непрерывный курс гормонотерапии Аромазином в дозе 1 мг в сочетании с бисфосфонатами (Зомета 4 мг 1 раз в 4 недели).

В апреле 2009 года в ходе инструментального исследования выявлены метастазы в печени.

По результатам компьютерной томографии выявлены 3 очага в печени, максимальный размер одного из которых достигал 19 мм. При ультразвуковом исследовании, выполненном в апреле 2009, обнаружены два метастатических очага размерами до 15 мм и 18 мм. ***(рис. 1-2)***

В результате прогрессирования заболевания терапевтические мероприятия были пересмотрены.

В связи с этим до сентября 2009 года больная получила 6 курсов химиотерапии - Кселода в дозе 2500 мг/м^2 с 1-го по 14-й день в комбинации с Навельбином в дозе 25 мг/м^2 в 1, 8 дни 21-го дневного цикла.

Проводимая терапия сопровождалась проявлениями миелотоксичности 1 степени. Далее назначена монохимиотерапия Кселодой в дозе 2500 мг/м^2 с 1-го по 14-й день, на фоне которой, отмечалось развитие ладонно-подошвенного синдрома 1-ой степени.

По результатам ультразвукового исследования от 11.2009 года отмечен частичный ответ на проводимое лечение, что подтверждалось уменьшением максимального размера метастатического очага до 16 мм. Другой очаг, по данным ультразвукового исследования не визуализировался. ***(рис. 3)***

С учетом положительной динамики лечение было продолжено в аналогичном режиме включительно до мая 2010 г.

При очередном ультразвуковом исследовании, выполненном в мае 2010 г., очаги не визуализировались.

На фоне достигнутого ответа на проводимое лечение была продолжена гормонотерапия Тамоксифеном в дозе 20 мг непрерывно с июня 2010 года до октября 2010 года.

По результатам инструментального обследования, выполненном в октябре 2010, обнаружено увеличение размера метастаза в печени в 6-ом сегменте печени до 25 мм.

Учитывая отрицательную динамику на фоне гормонотерапии режим на основе Кселоды был возобновлен с октября 2010 года и продолжен до марта 2012 включительно.

Больная получала Кселоду с октября 2010 года по март 2012 года в дозе 2500 мг/м^2 с 1-го по 14-й день 21-дневного цикла. Редукция дозы препарата не проводилась.

На фоне длительного применения Кселоды отмечался ладонно-подошвенный синдром 2 степени.

По результатам ультразвукового исследования, проведенным в августе 2011 года, отмечена стабилизация состояния, что проявлялось положительной динамикой размеров метастатических очагов в печени до 20 мм.

Важно отметить, что с октября 2010 года по март 2012 года на фоне применения Кселоды не было отмечено выраженных побочных реакций, которые могли бы стать причиной отмены препарата.

При очередном ультразвуковое исследовании, проведенном в марте 2012 года, отмечено увеличение размеров метастазов в печени. Так, в 7-м, 8-м сегментах печени были выявлены 2 метастатических очага размерами до 42 и 32 мм. ***(рис. 4)***

С учетом результатов проводимого лечения больной продолжена химиотерапия со сменой химиотерапевтического режима.

В настоящее время пациентка жива, отмечено хорошее соматическое состояние больной.

После прекращения терапии Кселодой пациентка получила всего 8 курсов химиотерапии гемцитабином и цисплатином в стандартных терапевтических дозировках с одновременной гормонотерапией Фазлодексом.

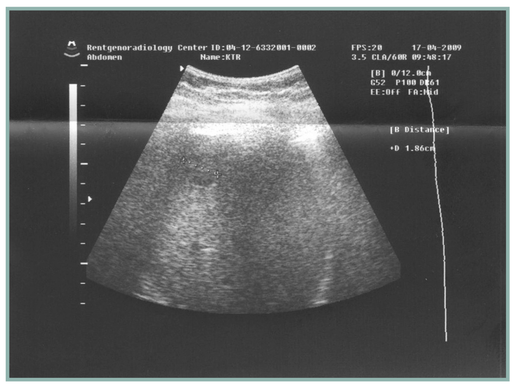

Рис. 1 и 2 *Метастатические очаги в печени*

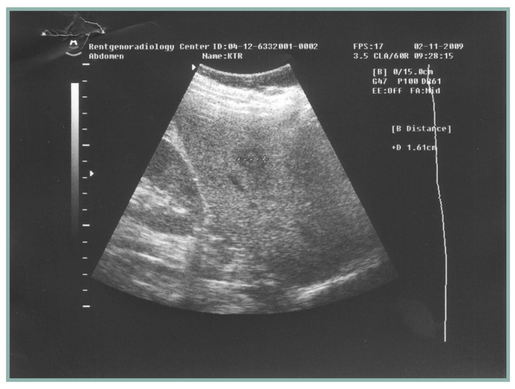

Рис. 3 *Метастатический очаг в печени*

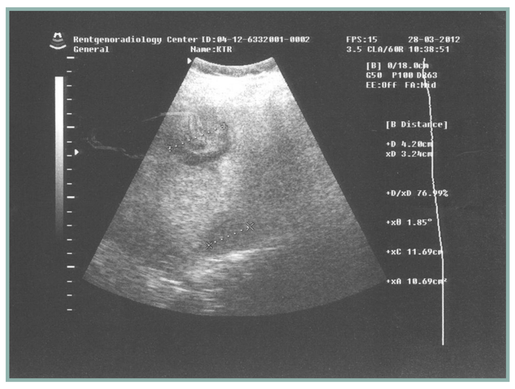

Рис. 4 *Метастатические очаги в печени*

Вывод: Терапия Кселодой в стандартной дозировке в течение примерно трех лет сопровождалась положительной динамикой и отсутствием выраженных побочных эффектов, что подтверждало высокую эффективность и безопасность применения препарата. На всем протяжении приема Кселоды в стандартной дозировке больная продолжала профессиональную деятельность.