КЛИНИЧЕСКИЙ СЛУЧАЙ ДЛИТЕЛЬНОЙ ТЕРАПИИ БОЛЬНОГО МЕТАСТАТИЧЕСКИМ РАКОМ МОЛОЧНОЙ ЖЕЛЕЗЫ

Авторы: Рамазанова М.С., к.м.н., ассистент кафедры онкологии Кировской ГМА
Шерман Н.З., зав. отделением химиотерапии областного онкологического диспансера, г. Киров

Пациентка Л.Р.М. 1954 г.р.

Диагноз:

Рак левой молочной железы T2N1M0, IIB стадия (1999г.), прогрессирование метастазы в легкие и кости 2007 г.

Анамнез заболевания:

Пациентка обратилась в онкологический диспансер с жалобами на опухолевое образование в левой молочной железе в июле 1999г.

06.08.1999 - выполнена операция - левосторонняя мастэктомия по Пейти.

26.08 - 06.09.1999 – проведена послеоперационная лучевая терапия крупным фракционированием;

В октябре 1999 г. назначена адъювантная химиотерапия по схеме доцетаксел, доксорубицин – 6 циклов химиотерапии.

С 1999 г. по 2007 г. пациентка находилась на контрольно-динамическом наблюдении.

В ноябре 2007 пациентка обратилась к терапевту по месту жительства с жалобами на одышку и слабость, была направлена в онкологический диспансер, при рентгенологическом исследовании выявлен метастатический плеврит.

С 30.11.2007 г. больной назначена химиотерапия Кселодой в стандартной дозировке 2500 мг/м^2 в течение 14 дней с перерывом 7 дней, каждые 21 день, также назначена золендроновая кислота 4 мг, каждые 31 день.

В сентябре 2010 г. отмечено рентгенологическое прогрессирования - увеличение выпота в плевральной полости. Отменена Кселода и назначен Авастин 10 мг/кг каждые 14 дней и паклитаксел 175 мг/м^2 каждые 21 день 6 циклов. Пациентка получает Авастин по настоящее время. Нежелательные явления – артериальная гипертензия 1 степени, возможно связанная с Авастином: коррекция терапии или отмена препарата не требовались.

Гистологическое заключение: метастазы аденокарциномы в одном подмышечном л/у ИГХ не выполнена.

17 ноября 2007 г. у пациентки появились жалобы на одышку и слабость. Прогрессирование по КТ от 23 ноября 2007 г. – левосторонний плеврит и множественные метастазы в кости.

Лечение

06.08.1999 – операция - левосторонняя мастэктомия по Пейти.

Затем послеоперационная лучевая терапия, адъювантная химиотерапия по схеме доцетаксел, доксорубицин – 6 циклов химиотерапии.

С 30.11.2007 больная проходила циклы химиотерапии Кселодой 2500 мг/м^2 в течение 14 дней с перерывом 7 дней, каждые 21 день. Всего 47 курсов в течении 35 месяцев, также назначена золендроновая кислота 4 мг, каждые 31 день по причине метастазирования в кости.

С сентября 2010 г. Кселода отменена и назначен Авастин 10 мг/кг каждые 14 дней, паклитаксел 175 мг/м^2 каждые 21 день 6 циклов. Продолжительность терапии Авастином составила 24 месяца. Пациентка получает Авастин по настоящее время.

Результаты лечения:

Эффективность, безопасность.

На фоне терапии Кселодой состояние больной было удовлетворительным, ECOG-1. Контрольное стандартное обследование, дополненное КТ органов грудной клетки каждые 12 недель ***(рис. 1, 2, 3)***, выявило стабилизацию процесса.

На фоне приема Кселоды отмечалась прибавка в весе, наблюдался ладонно–подошвенный синдром и нейтропения 1 степени.

Редукции дозировки и перерывов в приеме препарата не проводились.

В сентябре 2010 г. при контрольном КТ исследовании органов грудной клетки выявлено прогрессирование (увеличение выпота в плевральной полости).

В связи с чем отменен курс лечения препаратом Кселода и назначено лечение Авастином, которое продолжается по настоящее время.

Больная переносит лечение Авастином удовлетворительно, ECOG -1, нежелательных явлений нет, снижения дозировки, и перерывы в терапии не требуются. Лечение рекомендовано продолжить.

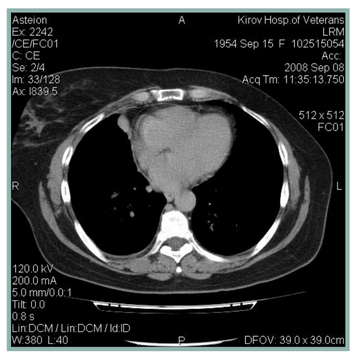

Рис. 1 *КТ органов грудной клетки, метастатический плеврит (08.09.2008)*

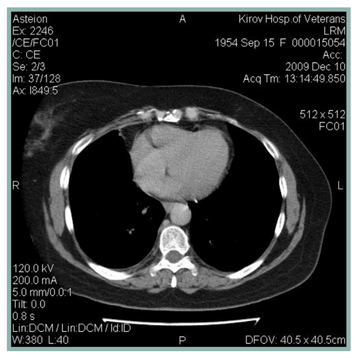

Рис. 2 *КТ органов грудной клетки, метастатический плеврит (10.12.2009)*

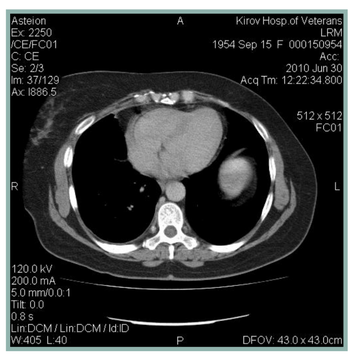

Рис. 3 *КТ органов грудной клетки, метастатический плеврит (30.06.2010)*

Выводы:

Применение Кселоды при лечении метастатического рака молочной железы, способствует стабилизации процесса.

Кселода хорошо переносится, сохраняет качество жизни, при незначительных, поддающихся коррекции, нежелательных явлениях.

Назначение Авастина после терапии Кселодой является эффективным и малотоксичным режимом для лечения метастатического рака молочной железы.

Общая длительность терапии Кселодой составила 35 месяцев.

Общая длительность терапии Авастином – 24 месяца.