ОПЫТ ДЛИТЕЛЬНОГО ПРИМЕНЕНИЯ КСЕЛОДЫ В ЛЕЧЕНИИ МЕТАСТАТИЧЕСКОГО РАКА МОЛОЧНОЙ ЖЕЛЕЗЫ: ЭФФЕКТИВНОСТЬ СТАНДАРТНОГО И МЕТРОНОМНОГО РЕЖИМОВ ТЕРАПИИ

Жильцова Е.К., Старков И.И., Нагоева Э.Ю., Грищенков А.С.
ФГ ОУ ВПО Военно-Медицинская Академия имени С.М. Кирова, кафедра госпитальной хирургии

Пациентка К., 54 года

Диагноз: Рак правой молочной железы T4N2M1, метастазы в кости и легкие. Патологический перелом шейки левой бедренной кости от 26.06.2012. Состояние после остеосинтеза левой бедренной кости от 29.06.2011.

Анамнез заболевания:
В декабре 2009 года выполнена маммография *(рис.1)*, где было выявлено очаговое образование в правой молочной железе с признаками злокачественного роста опухоли. В июне 2010 года появился болевой синдром, покраснение и увеличение в размерах правой молочной железы. При обследовании выявлены увеличенные плотные спаянные между собой лимфатические узлы в правой подмышечной области, множественное метастатическое поражение обоих легких *(рис. 2)*, метастатический очаг в правой лопатке, лимфаденопатия узлов средостения.

Результаты гистологического и иммуногистохимического исследований:
– инвазивный протоковый рак молочной железы;
– рецепторы эстрогенов – положительные 6 (4+2) баллов; рецепторы прогестерона – отрицательные; HER-2 3+

Лечение:
С декабря 2010 года по апрель 2011 года проведено 6 курсов ПХТ по схеме ТАС (таксол, доксорубицин, циклофосфамид). В ходе лечения в апреле 2011 года выявлено прогрессирование заболевания в виде метастатического поражения тела L1 позвонка и шейки левой бедренной кости *(рис. 3)*. Начата МХТ препаратом Кселода 2500 мг/м^2 (3500 мг в сутки) с 1 по 14 день с интервалом в 1 неделю в сочетании с бифосфонатами (Бонефос 1500 мг) 1 раз в 28 дней. Во время прохождения второго курса химиотерапии Кселодой в июне 2011 года - патологический перелом в области метастатически пораженной шейки левой бедренной кости. 29.06.2011 выполнена закрытая репозиция, остеосинтез левой бедренной кости *(рис. 4)*. В дальнейшем терапия Кселодой продолжена в той же дозировке. В общем счете, проведено 15 курсов МХТ Кселодой и 12 курсов инфузии препарата Бонефос. На фоне терапии отмечается частичный ответ. Частичный ответ на терапии был отмечен впервые в ноябре 2011 года, т.е. через 7 месяцев от начала лечения Кселодой. Частичный регресс проявился уменьшением размеров лимфатических узлов средостения, левой подмышечной области. С июня 2012 года назначена химиотерапия Кселодой в метрономном режиме по 500 мг утром и вечером в связи с длительным приемом препарата, в связи со стойким положительным эффектом с февраля 2012 года, в связи с полным регрессом очага в молочной железе, в костях скелета.

Результаты терапии:
- Длительность химиотерапии Кселодой - 16 месяцев. С апреля 2011 года проведено 15 курсов лечения по схеме: 2500 мг/м^2 - 3500 мг в сутки с 1 по 14 день с интервалом в 1 неделю. С июня 2012 года начата терапия в метрономом режиме: 500 мг утром и вечером, ежедневно
- Первые признаки положительной динамики появились после 4-го курса МХТ препаратом Кселода. За это время новых метастазов не выявлено, очаги в легочной ткани уменьшились в два раза *(рис. 5)*, лимфатические узлы средостения и подмышечной области достигли обычных размеров и плотности. Выявлена кистозная дегенерация очага в теле первого поясничного позвонка. В ткани самой молочной железы *(рис.6)*, области левого тазобедренного сустава, в области угла правой лопатки отмечается полный регресс опухоли. После 6-го курса терапии препаратом Кселода отмечено развитие нежелательного явления в виде ладонно-подошвенного синдрома 2 степени (ЛПС). В связи с развитием ЛПС между 6-м и 7-м курсами лечения был перерыв в 21 день.
- После 12-го курса у пациентки выявлена анемия средней степени тяжести (гемоглобин – 88 г/л). В связи с чем между 12-м и 13-м курсами был перерыв в 20 дней.
- Редукция дозы с 3500 мг в сутки до 1000 мг в сутки с июня 2012 года.

Положительный эффект от лечения продолжается по настоящее время.

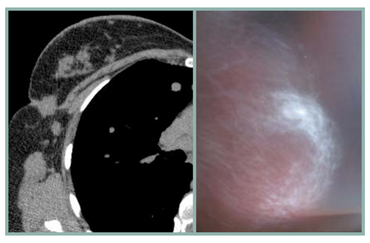

Рис. 1 Маммография и КТ молочных желез до начала химиотерапии.

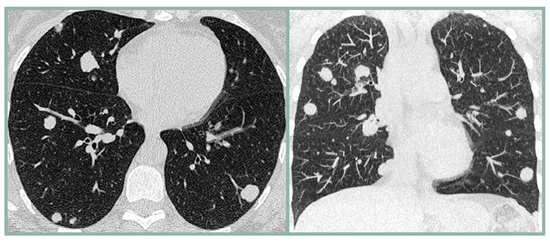

Рис. 2 КТ органов грудной клетки до начала химиотерапии.

Рис. 3 Рентгенологическое исследование бедренных костей (метастастатическое поражение шейки левой бедренной кости).

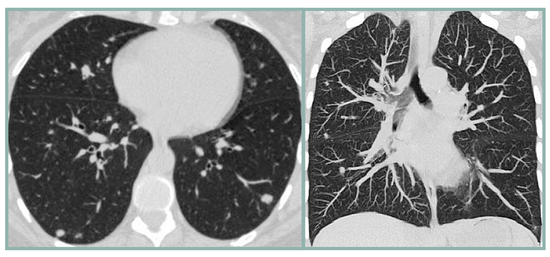

Рис. 5 КТ органов грудной клетки после проведения курсов химиотерапии.

Рис. 4 Остеосинтез левой бедренной кости.

Рис. 6 КТ молочных желез после проведения курсов химиотерапии.

Результат терапии, период наблюдения: Период лечения – 16 месяцев.

Выводы:
1. Длительность терапии препаратом на сегодняшний момент составляет 16 мес., продолжительность частичного ответа составляет 10 месяцев.
2. Монотерапия препаратом Кселода демонстрирует свою эффективность у пациентки с метастатическим раком молочной железы.
3. Длительное назначение Кселоды в метрономном режиме подтверждает свою эффективность в лечении метастатического рака молочной железы и может быть рекомендована для терапии больных как в первой линии терапии, так и для лечения запущенных случаев метастатического рака молочной железы.