КЛИНИЧЕСКИЙ СЛУЧАЙ ДЛИТЕЛЬНОГО ПРИМЕНЕНИЯ КСЕЛОДЫ В КОМБИНАЦИИ С ГЕРЦЕПТИНОМ У БОЛЬНОЙ РАКОМ МОЛОЧНОЙ ЖЕЛЕЗЫ С ГИПЕРЭКСПРЕСИЕЙ HER2

Давиденко И.С., Казанцева М.В., Элизбарян К.С., Бурдик О.П.
Клинический онкологический диспансер г. Краснодар

Пациентка К., 42 года.

Диагноз: Рак правой молочной железы T2N1M0. Состояние после радикальной мастэктомии по Маддену справа (от 28.11.2007). Состояние после контурной пластики правой молочной железы (23.01.2011). Метастазы в печень, кости, головной мозг. Двусторонний гидроторакс. Состояние после 16 курсов МХТ Кселодой. Частичная ремиссия.

Анамнез заболевания

В октябре 2007 г. в верхне-внутреннем квадранте правой молочной железы обнаружено образование размером до 3 см в диаметре. В ноябре 2007 г. по результатам маммографического исследования выявлена опухоль правой молочной железы. УЗИ молочных желез (ноябрь 2007 г.): справа в верхненаружном квадранте киста 7,2 х 6,5 мм; в верхневнутреннем – участок с нечеткими контурами и расширенными протоками 26,1 х 28,8 мм. УЗИ печени (ноябрь 2007 г.): данных за метастатическое поражение нет.

Рентгенография грудной клети: патологии не выявлено.

Выполнена пункционная биопсия образования правой молочной железы. По данным цитологического исследования: железистый рак.

Выполнена операция (28.11.2007): радикальная мастэктомия по Маддену справа, подмышечная лимфаденэктомия справа.

Результаты гистологического исследования: узел 3,5 см – инвазивный протоковый рак 2 ст. злокачественности (умеренно-дифференцированный), в 2-х лимфатических узлах рост инфильтрирующей карциномы. ER/R-; PR/R-; HER2 3+.

С 09.01.08 по 27.01.08 Проведен курс послеоперационной дистанционной гамматерапии (ДГТ), статическим методом, на аппарате «Тератрон», в режиме среднего фракционирвания с 4-х полей, что соответствует 40 Гр классического фракционирования.

В период с февраля по май 2008 г. больной проведено 6 курсов полихимиотерапии (ПХТ) по схеме: доцетаксел 75 мг/м^2 в/в кап в 1 день (кумулятивная доза доцетаксела 450 мг/м^2), доксорубицин 20 мг/м^2 в/в кап в 1 день (кумулятивная доза доксорубицина 240 мг/м^2). *Токсичность: нейтропения 3 ст, анемия 2 ст, стоматит 2 ст.*

В период с 2008 – 2010 гг. пациентка наблюдалась в онкологическом диспансере. КТ, маммография 1 раз в 6 месяцев.

В январе 2010 г. выполнена операция: контурная пластика правой молочной железы кожно-мышечным лоскутом передней брюшной стенки.

В феврале 2010 г. по данным УЗИ органов брюшной полости и забрюшинного пространства: выявлено множественно-очаговое поражение печени.

В этот же день выполнена компьютерная томография (КТ) органов брюшной полости, по результатам которой определяются множественные метастазы в правой и левой долях печени. Литические метастазы в позвонках L1, L4 и в левой подвздошной кости. (Первое прогрессирование заболевания).

С марта по июнь 2010 проведено 6 курсов ПХТ по схеме: митоксантрон 8 мг/м^2, митомицин 8 мг/м^2, метотрексат 30 мг/м^2 в/в кап в 1 день**.**

Токсичность: Анемия 2 степени, тромбоцитопения 1 степени, нейтропения 3 степени

По месту жительства с 03.03.10 получала Герцептин 6 мг/кг в/в кап 1 раз в 3 недели и Золедроновую кислоту 4 мг в/в кап 1 раз в 28 дней.

Апрель 2010 (после 2 курса) КТ органов грудной клетки, органов брюшной полости: *положительная динамика: уменьшение размеров метастазов в печени, стабилизация костных метастазов.*

30.07.2010 (после 6 курса) КТ органов грудной клетки, органов брюшной полости: Убедительная положительная динамика метастатического процесса в печени. Склерозированные метастазы в Th5, поясничных позвонках и костях таза.

КТ: 01.02.11: Таргетные очаги *(рис. 1, 2)*:

1. В переднем средостении определяются превaскулярные лимфоузлы 15 мм диаметром.
2. В переднем средостении лимфоузел 14 мм.
3. Образование в правой теменной области 17 мм диаметром.
4. В левой височной области образование 12 мм.

Сумма таргетных очагов 58 мм.

Не таргетные очаги:

1. Правосторонний гидроторакс, ширина слоя до 23 мм.
2. В теле Th4 остеосклеротический метастаз 29 мм.
3. В теле L4 остеосклеротический метастаз 18 мм.
4. В крыле подвздошной кости остеосклеротические метастазы: справа 14 мм,
5. В крыле подвздошной кости остеосклеротические метастазы: слева 16 мм.
6. В теле L1 литический метастаз с зоной склероза по периферии 17 мм.

Заключение: Очаговые образования левой височной и правой теменной области. Правосторонний гидроторакс. Постлучевой фиброз правого легкого. Метастазы в лимфоузлы переднего средостения. Остеосклеротические метастазы тел Th4, L4, подвздошных костей, литический мтс тела L1.

С 16.02.11 по 09.02.12 проведено 16 курсов монохимиотерапия Кселодой в дозе 1250 мг/м^2 внутрь 2 раза в день с 1 по 14 дни, каждые 3 недели + таргетная терапия трастузумабом (Герцептин) в дозе 6 мг/кг в/в кап. каждые 3 недели.

Побочные эффекты*: анемия 3 ст, лейкопения 2 степени, ладонно-подошвенный синдром 2 степени. Доза Кселоды редуцирована после 8 курса на 25% в связи с ладонно-подошвенным синдромом 2 степени.*

Результаты лечения: Противоопухолевый эффект/состояние заболевания исследователи оценивали в соответствии с Критериями оценки эффекта для солидных опухолей (RECIST; версия 1.0)

19.04.11 КТ (после 3 курса) головного мозга, органов грудной клетки, органов брюшной полости: частичный ответ (отсутствует метастатический очаг в правой теменной области, уменьшение размеров лимфоузлов переднего средостения на 45% от первоначальных, наблюдается полная регрессия правостороннего гидроторакса). Остеосклеротические мтс тел Th4, L4, подвздошных костей, литический метастаз тела L1.

21.06.11 КТ (после 6 курса) головного мозга, органов грудной клетки, органов брюшной полости: полная регрессия очагов в головном мозге, уменьшение размеров лимфоузлов переднего средостения на 74 % от первоначальных данных. Стабильные остеосклеротические мтс тел Th4, L4, подвздошных костей, литический метастаз тела L1. *(рис. 3, 4)*

15.11.11 КТ (после 12 курса) головного мозга, органов грудной клетки, органов брюшной полости – сохраняется частичная эффективность лечения, ответ опухолевого процесса по таргетным очагам 74 % по сравнению с первоначальными данными, размеры очагов прежние. Стабилизация костных метастазов, размеры и количество очагов прежние. Новых очагов не выявлено.

10.02.12 КТ (после 16 курса) головного мозга, органов грудной клетки, органов брюшной полости: Стабилизация метастатического процесса в костях. Выявлен новый очаг в S2 правого легкого диаметров 10 мм и правосторонний гидроторакс – прогрессирование **процесса.**

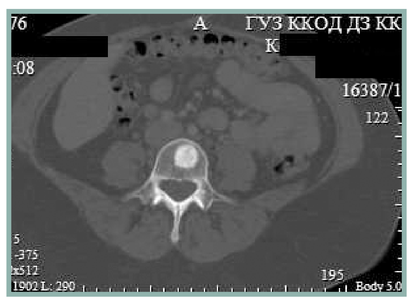

Рис. 1
Февраль 2011, КТ
метастатический очаг в L4

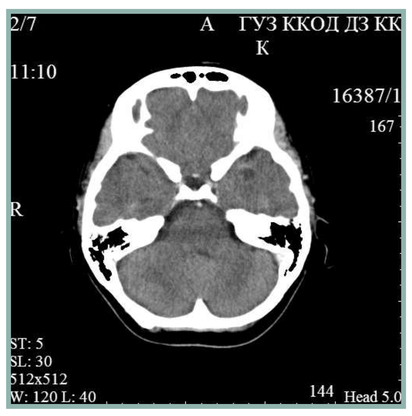

Рис. 2
Февраль 2011, КТ
головного мозга

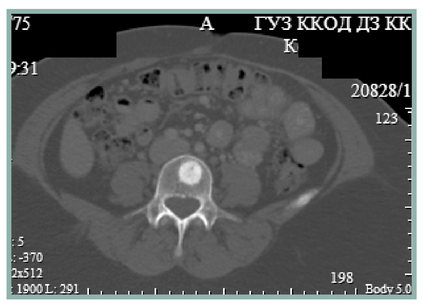

Рис. 3
Август 2011, КТ
метастатический очаг в L4

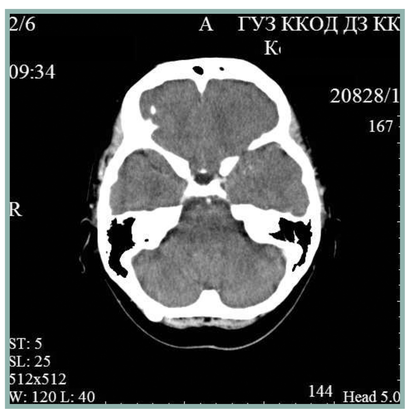

Рис. 4
Август 2011, КТ
головного мозга

Результат терапии, период наблюдения: В данном случае период лечения Кселодой составил 12 месяцев.

Выводы:

1. Длительность терапии препаратом Кселода составила 12 месяцев (16 курсов), продолжительность частичного ответа составляет 10 месяцев.
2. Кселода в комбинации с Герцептином демонстрирует свою эффективность у больной РМЖ с гиперэкспрессией HER2.
3. Кселода может быть рекомендована для терапии метастатического рака молочной железы.