КЛИНИЧЕСКИЙ ОПЫТ ПРИМЕНЕНИЯ КСЕЛОДЫ В КОМБИНАЦИИ С ВИНОРЕЛБИНОМ ПРИ ГЕНЕРАЛИЗОВАННОЙ ФОРМЕ РАКА МОЛОЧНОЙ ЖЕЛЕЗЫ

Модестов А.А., Дыхно Ю.А., Бобровская Е.В., Кутенко О.В., Батухтина Ю.В.
Красноярский краевой клинический онкологический диспансер им. А.И.Крыжановского,
Красноярский государственный медицинский университет им. проф. В.Ф. Войно-Ясенецкого

Больная Ч., 61 год, в начале 2007 года обратилась в ККОД с жалобами на опухоль в левой молочной железе.

При обследовании больной установлен диагноз: Рак левой молочной железы IIA стадия (T2N0M0). Выполнено комбинированное лечение – радикальная резекция левой молочной железы 27.04.2007.

Заключение гистологического исследования: инфильтрирующий протоковый рак G2.

Выполнено иммуногистохимическое исследование.

Заключение: ER-5б, HER-2 1+, Ki67- 40%.

Проведено 6 курсов полихимиотерапии по схеме CMF (циклофосфан 2000 мг с первого по 14 день, 5-фторурацил 1000 мг в первый и восьмой дни, метотрексат 70 мг в первый и восьмой дни). На 6 курсе химиотерапии было осложнение – лейкопения 2 степени. Данные анализа крови при выписке: лейкоциты 2,0 х 10^9, гемоглобин 119 г/л, СОЭ 15 мм/ч. Гормонотерапия тамоксифеном 20 мг ежедневно сроком на 3 года.

Безрецидивный период в течение двух лет. В июне 2009 года у больной выявлен метастаз в послеоперационный рубец. Выполнено иссечение опухоли. Гистологическое заключение: метастаз железистого рака.

В феврале 2010 года отмечается прогрессирование заболевания – солитарный метастаз в левое легкое, надключичный лимфоузел слева, левую молочную железу. Выполнена резекция верхней доли левого легкого, мастэктомия 25.03.2010.

Гистологический анализ. Заключение: метастаз железистого рака. Больной проведено 6 курсов полихимиотерапии по схеме АС (доксорубицин 100 мг + циклофосфан 1000 мг). Во время проведения второго, третьего и четвертого курсов химиотерапии у больной было осложнение – лейкопения 2 - 3 ст. Данные анализа крови при выписке: лейкоциты 4,4 х 10^9, гемоглобин 117 г/л, СОЭ 15 мм/ч. На левую надключичную область проводилась дистанционная лучевая терапия в суммарной дозе 50 Гр.

В марте 2011 года прогрессирование заболевания – метастазы в оба легких. Больная получила 3 курса полихимиотерапии по схеме “PT” (паклитаксел 280 мг + цисплатин 130 мг). При проведении химиотерапии осложнений не было. Данные анализа крови при выписке: лейкоциты 3,5 х 10^9, гемоглобин 110 г/л, СОЭ 34 мм/ч. Назначена гормонотерапия препаратом анастразол в дозе 1 мг 1 раз в сутки в течение 6 месяцев.

В марте 2012 года прогрессирование – множественные метастазы в легкие.

На рисунке 1 представлена рентгенограмма грудной клетки от 19.03.2012, в легочных полях с обеих сторон шаровидные тени от 1 до 3 см в диаметре, с четкими контурами.

Принято решение о проведении полихимиотерапии по схеме: винорелбин 30 мг внутривенно капельно в 1 и 8 дни + Кселода 1,5 Гр 2 раза в день ежедневно №10 и продолжение гормонотерапии анастразолом по 1 мг ежедневно в течение 6 месяцев. Проведено 4 курса. На фоне проводимой терапии на 4 курсе было выявлено осложнение в виде лейкопении 2 ст. Данные анализа крови при выписке: лейкоциты 6,3 х 10^9, гемоглобин 100 г/л, СОЭ 34 мм/ч. Данное осложнение обусловлено побочными действиями препарата группы винкаалколоидов. Рентгенологически отмечается положительная динамика. На рисунке 2 представлена рентгенограмма грудной клетки от 17.07.2012. В сравнении с данными рентгенологического исследования от 19.03.2012 отмечается уменьшение размеров очагов в легких.

Таким образом, при прогрессировании рака молочной железы проведение терапии винорелбин + Кселода, гормонотерапии препаратом анастразол отмечается положительная динамика.

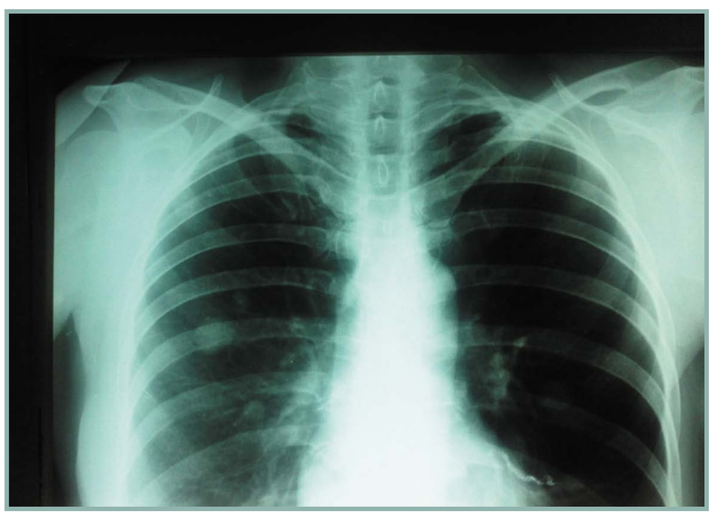

Рис. 1 *Рентгенограмма грудной клетки от 19.03.2012 г.*

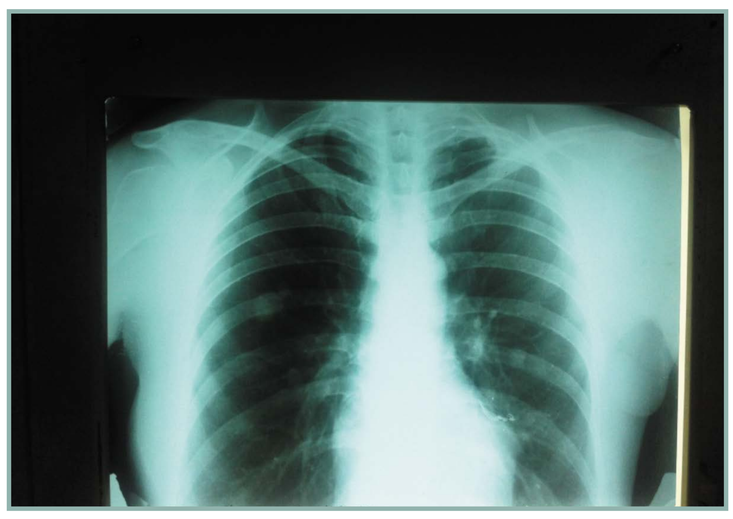

Рис. 2 *Рентгенограмма от 17.07.2012*

Выводы: Наш опыт применения Кселоды в комбинации с винорелбином показал, что при генерализованной форме рака молочной железы мы можем получить положительный ответ у больной с антрациклин- и таксанрезистентным раком молочной железы.