КЛИНИЧЕСКИЙ СЛУЧАЙ ПРИМЕНЕНИЯ КСЕЛОДЫ В НЕОАДЪЮВАНТНОМ РЕЖИМЕ ПРИ МЕСТНО - РАСПРОСТРАНЕННОЙ ФОРМЕ РАКА МОЛОЧНОЙ ЖЕЛЕЗЫ

Проскура А.В., Гольденштейн О.З.
МБУЗ г. Новосибирск ГКБ №1.

Пациентка Ц., 1954 года рождения, в 2008 году впервые обратилась в клинику. Левая молочная железа отечна, гиперемирована, увеличена в размерах относительно правой молочной железы, кожа инфильтрирована, симптом «лимонной корочки» положительный.

Диагноз: рак левой молочной железы T4NxMO, первичная отечно-инфильтративная форма.

С января 2009 по октябрь 2009 года проведено 7 курсов полихимиотерапии по схеме АС: доксорубицин 60 мг/м^2 (110мг), циклофосфан 600 мг/м^2 (1100 мг) в 1 день, перерыв 3 недели. После 1 курса у пациентки развилась нейтропения 3 степени. Назначен филграстим 48 млн МЕ подкожно. Нейтропения купирована. На протяжении последующих курсов филграстим вводился профилактически на 7, 9, 15 дни после введения химиопрепаратов, нейтропении не наблюдалось. После 7 курса – отрицательная динамика в виде местного прогрессирования заболевания: усиление отека и инфильтрации кожи левой молочной железы.

Назначена Кселода из расчета 2500 мг/м^2 в сутки (4600 мг) в течение 2 недель, далее перерыв 1 неделя. Проведено 8 курсов монохимиотерапии. После проведения 4 курсов - уменьшение отека и инфильтрации кожи и ткани левой молочной железы, после 8 курсов - исчезновение проявлений местного распространения опухолевого процесса. Переносимость химиотерапии удовлетворительная, клинически значимых проявлений токсичности не отмечено.

В июле 2012 года пациентке выполнена радикальная мастэктомия по Маддену слева. Послеоперационный период протекал гладко. Диагноз после операции: рак левой молочной железы T4N0M0.

Гистологическое заключение: инфильтративный протоковый рак, лечебный патоморфоз 3 степени, в лимфатических узлах метастазов не найдено.

При ИГХИ установлено, что опухоль гормоночувствительная (ER-52%, PR-12%, HER-2 отрицательный).

Проведен курс ТГТ на область послеоперационного рубца и зоны лимфооттока в стандартном режиме (по 45 Гр.).

Назначен тамоксифен 20 мг в сутки на 5 лет. В сентябре 2012 года у пациентки рецидив в послеоперационном рубце, иссечение рецидива, прием тамоксифена продолжен. В настоящее время данных за прогрессирование заболевания нет.

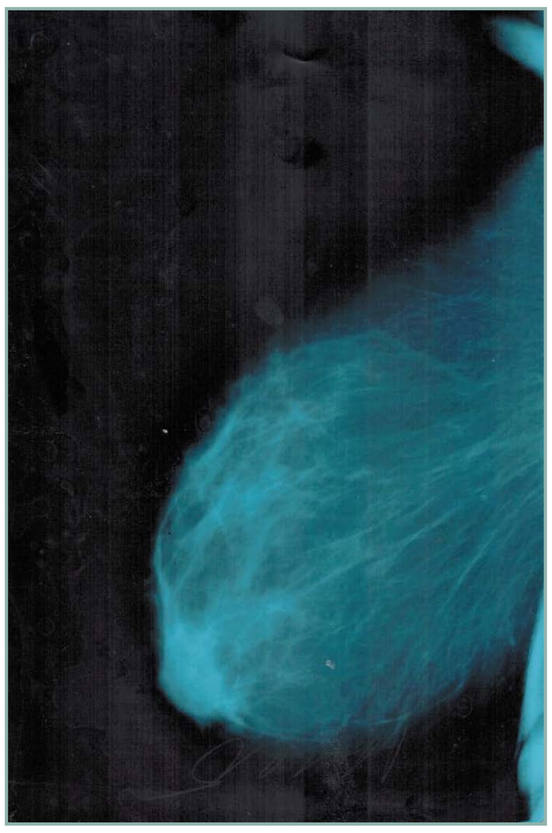

***Рис. 1** Маммограмма, октябрь 2009*

Выводы: данный клинический случай демонстрирует возможность добиться перехода первично неоперабельной формы рака молочной железы в операбельную путем применения монохимиотерапии Кселодой.