КЛИНИЧЕСКИЙ СЛУЧАЙ ПРИМЕНЕНИЯ КСЕЛОДЫ ПРИ ДИССЕМИНИРОВАННОМ РАКЕ МОЛОЧНОЙ ЖЕЛЕЗЫ

Чернаков А.Е., Гольденштейн О.З.
МБУЗ г. Новосибирск ГКБ №1.

Пациентка А., 75 лет находится под наблюдением в клинике с апреля 2011 года.

Диагноз: рак правой молочной железы T3N1M1, множественные метастазы в кости шейного, грудного и поясничного отделов позвоночника, метастазы в лимфатические узлы средостения *(рис. 1, 2)*.

Жалобы: выраженные боли в поясничном и грудном отделах позвоночника (8-9 баллов по 10 бальной шкале), незначительно купирующиеся НПВС.

Характер роста опухоли мультицентрический, один из узлов располагался в субмаммарной складке правой молочной железы, не смещаемый *(рис. 3, 4)*. Диагноз подтвержден цитологически – умереннодифференцированная аденокарцинома.

С апреля 2011 года по август 2011 года проведено 6 курсов ПХТ по схеме АС - доксорубицин 60 мг/м^2 (100мг), циклофосфан 600 мг/м^2 (1000мг) в 1 день, затем 3 недели перерыв. После каждого введения для профилактики нейтропении на 7 и 15 дни вводился филграстим по 48 млн ЕД подкожно. Нейтропении не было. Отмечена стабилизация процесса. Болевой синдром уменьшился до 5 баллов. Параллельно с проведением ПХТ пациентка получала золендроновую кислоту по 4 мг 1 раз в 28 дней внутривенно.

В связи с появлением признаков нарастания сердечной недостаточности - смена линии химиотерапии. Пациентке с августа 2011 г. назначена Кселода 2500 мг/м^2 – 4000 мг в сутки в 2 приема с 1 по 14 день с перерывом в 1 неделю. Проведено 8 курсов монохимиотерапии. Пациентка продолжала получать золендроновую кислоту в прежней дозе.

При контрольном обследовании в марте 2012 года опухоли в правой молочной железе клинически и рентгенологически не определяются, отмечается склерозирование очагов в костях, новых костных очагов не выявлено, уменьшение размеров и количества лимфатических узлов средостения *(рис. 5, 6)*. Болевой синдром уменьшился до 1-2 баллов, что позволило существенно снизить дозы анальгетиков.

На фоне приема Кселоды после проведения 8 курсов - проявления ладонно-подошвенного синдрома 3 степени (в соответствии с критериями NCIC). Гематологической токсичности не отмечено. Препарат отменен. Назначена гормонотерапия – тамоксифен 20 мг в сутки. Принимает тамоксифен по настоящее время. Ладонно-подошвенный синдром полностью купирован через 4 недели после отмены Кселоды. Отмечается стабилизация опухолевого процесса, контрольное обследование запланировано на декабрь 2012 года.

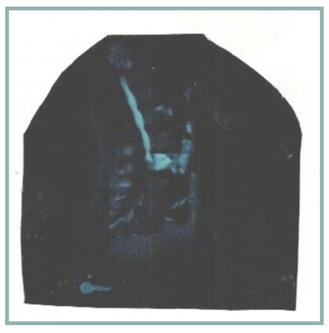
Рис. 1

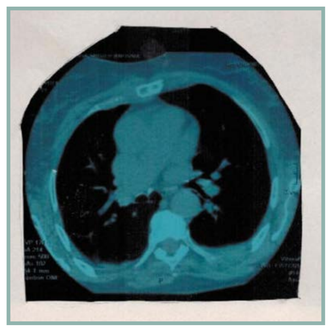
Рис. 2

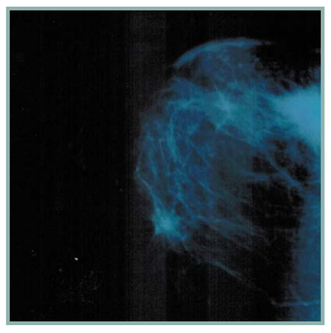
Рис. 3

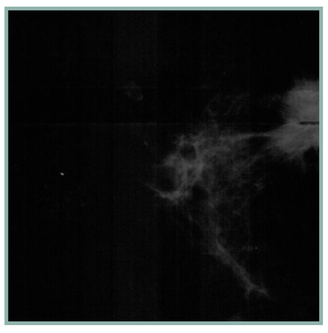
Рис. 4

Рис. 5

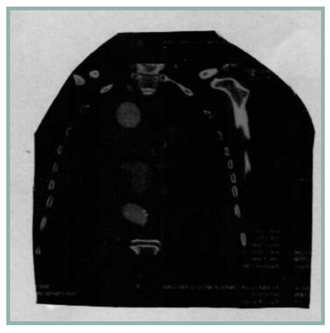
Рис. 6

Выводы: применение Кселоды при диссеминированном раке молочной железы позволило достигнуть полного регресса опухолей в молочной железе, частичного регресса поражения лимфатических узлов средостения, склерозирования костных очагов, улучшения качества жизни за счет уменьшения выраженности болевого синдрома.