Федеральное государственное учреждение
Московский научно-исследовательский онкологический институт
имени П. А. Герцена
Федерального агентства по высокотехнологичной медицинской помощи

125284, Москва, 2-й Боткинский пр-д, 3

ХИРУРГИЧЕСКОЕ ЛЕЧЕНИЕ МЕСТНО-РАСПРОСТРАНЕННОГО РАКА ГОРТАНИ И ГОРТАНОГЛОТКИ С ФОРМИРОВАНИЕМ ЗАГРУДИННОЙ ТРАХЕОСТОМЫ

(медицинская технология)

Москва 2009

УДК 616.221.327.4:006.6-089
ББК 55,6
Х 49
Чиссов В.И., Решетов И.В., Кравцов С.А., Трофимов Е.И., Домрачев С.А., Филюшин М.М. Хирургическое лечение местно-распространенного рака гортани и гортаноглотки с формированием загрудинной трахеостомы.
М.: ФГУ «МНИОИ им. П.А. Герцена Росмедтехнологий».-2009.-илл.-16 с.
ISBN 5-85502-028-2

Медицинская технология включает формирование загрудинной трахеостомы при расположении резецированного края трахеи в переднем средостении на этапе хирургического лечения рецидивных местно-распространенных опухолей гортани и гортаноглотки, поражающих трахею. Кольцо трахеостомы создается в результате парциальной резекции рукоятки грудины и формирования мостовидного кожно-фасциального лоскута на грудной стенке. Технология позволяет выполнить хирургическое лечение больных, ранее считавшихся неоперабельными, избежать возможных осложнений во время операции и в раннем послеоперационном периоде, обеспечить 3- и 5-летнюю выживаемость, создать условия для улучшения качества жизни этой сложной категории пациентов.

Патент РФ на изобретение № 2312626 «Способ формирования загрудинной трахеостомы» от 23.05.2007г.

Патентообладатель ФГУ «МНИОИ им. П.А.Герцена Росмедтехнологий».

Медицинская технология предназначена для врачей – онкологов и может применяться в медицинских учреждениях онкологического профиля, имеющих лицензию на оказание данного вида высокотехнологичной медицинской помощи.

Регистрационное удостоверение ФС № 2009/245 от 29.07.2009.

Учреждение-разработчик: ФГУ «Московский научно-исследовательский онкологический институт им. П.А. Герцена Росмедтехнологий»

Авторы: академик РАМН В.И. Чиссов, чл-корр. РАМН И.В. Решетов, канд. мед. наук С.А. Кравцов, докт. мед. наук Е.И. Трофимов, докт. мед. наук С.А. Домрачев, М.М. Филюшин.

Рецензенты: заведующий кафедрой онкологии ГОУ ВПО РГМУ Росздрава докт.мед.наук, профессор С.Б. Петерсон; профессор кафедры онкологии с курсом реконструктивно-пластической хирургии ГОУ «Институт повышения квалификации ФМБА» Д.В. Давыдов.

Ответственный за издание: профессор В.В. Старинский

ISBN 5-85502-028-2

© Коллектив авторов, 2009 г.
© ФГУ «МНИОИ им. П.А. Герцена Росмедтехнологий», Москва, 2009 г.

Все права авторов защищены. Ни одна часть этого издания не может быть занесена в память компьютера либо воспроизведена любым способом без предварительного письменного разрешения издателя.

ВВЕДЕНИЕ

Заболеваемость раком гортани и гортаноглотки на территории Российской Федерации в 2007 г. составила соответственно 6495 и 1715 случаев среди лиц обоего пола. При этом удельный вес рака гортани в структуре онкологической заболеваемости всего населения соответствовал 1,34 и 2,71%, рак гортаноглотки – 0,35 и 0,71% [1]. Оценивая динамику заболеваемости населения России злокачественными опухолями гортани и гортаноглотки за период с 1997 по 2007 г., следует отметить, что в рейтинге среднегодового темпа прироста среди всех новообразований глотка занимает 14-е, а гортань – 17-е место, составляя 7,55 и 13,31% соответственно.

Методы лечения больных со злокачественными новообразованиями гортани и глотки на территории России различные. Так, в 2007 г. преобладали нехирургические подходы: среди 4860 пациентов раком полости рта и глотки, закончивших специальное лечение в этом году, с применением хирургического метода лечились 42,3% больных (комбинированное/комплексное и только хирургическое лечение), лучевого – 55,8% (химиолучевой и только лучевой методы), только лекарственного – 2,0% [2]. Рак губы, полости рта и глотки занимает 7-е, а рак гортани 13-е место среди причин смерти населения России от злокачественных новообразований.

Сведения об эффективности лечения рака гортаноглотки при распространенности процесса Т3-4 различны. Общая 5-летняя выживаемость по данным, опубликованным в доступной литературе, колеблется от 14,1 до 52% [3,4,5]. Лучший результат получен при выполнении операций. По данным А.И. Пачеса, наихудшие результаты получены при только лучевой терапии – 5-19% 5-летней выживаемости [6]. Результаты лечения рака гортани намного лучше. Они зависят от дифференцировки опухоли, ее локализации и распространенности. 10-летние результаты достигают 52% [6]. По сведениям Jatin P. Shah, показатели общей 5-летней выживаемости зависят от локализации опухоли: надскладочный отдел – 51%, складочный – 81%, а подскладочный – 77% (4). При этом наилучшие 5-летние результаты – 90%, получены в группе больных с поражением складочного отдела при I стадии заболевания.

Очевидно, что у всех авторов имеется определенное количество неудач – от 20 до 85%, в результате развития которых формируется та самая группа больных, которым единственно возможным методом помощи является хирургический. При этом характерной особенностью клинического проявления рецидивных опухолей гор-

тани или гортаноглотки является наличие одного или нескольких узловых образований во всех возможных зонах шеи или верхнего средостения [5]. Сложность выполнения хирургического вмешательства повышается после неоднократных попыток удаления опухоли с нарушением топографии и целостности анатомических барьеров, а также после облучения органов шеи на уровне предельно допустимых доз и выше, способствующих формированию выраженного фиброза и нарушению трофики тканей. Спектр существующих проблем следует дополнить за счет встречаемой сопутствующей патологии с поражением сердечно-сосудистой и бронхолегочной систем, сахарного диабета и других заболеваний, приводящих к нарушению трофики тканей. Согласно данным официальной статистики, в 2007 г. 8,9% больным с впервые выявленными злокачественными новообразованиями было отказано в проведении специального лечения в связи с имевшимися противопоказаниями [2].

Агрессивность течения опухолевого процесса в известной степени лимитирует период предоперационной подготовки данной группы больных. Удаление рецидивной опухоли с повторной широкой резекцией покровных тканей и трахеи, общей протяженностью 9-10 колец, является технически выполнимым объемом вмешательства. Однако формирование кольца трахеостомы в перечисленных условиях является сложной, иногда трудно разрешимой задачей. Подобная хирургическая ситуация встречается относительно нечасто, тем не менее в арсенале практикующего хирурга-онколога должен быть надежный вариант оперативного вмешательства, позволяющий минимизировать послеоперационные осложнения без ущерба радикальности лечения.

Очевидно, что в условиях дефицита местного пластического материала на фоне нарушенной трофики тканей стандартной мобилизации кожно-жировых, кожно-фасциальных или кожно-мышечных лоскутов шеи недостаточно для формирования кольца трахеостомы, расположенной загрудинно (на 5-7 см ниже яремной вырезки). Ситуацию усугубляет факт необходимости отдельного формирования стом трахеи и пищевода по возможности на разных анатомических уровнях.

В доступной отечественной и зарубежной литературе мы не встретили публикаций с предложением вариантов формирования трахеостомы, приемлемых в данной группе больных. Формирование фигурных доступов с их высоким или низким расположением

на шее для последующего смещения в зону оформления стом невыполнимо в связи с необходимостью иссечения большого массива покровных и мягких тканей шеи [4]. Выполнение стернотомии и широкая мобилизация трахеи не решают проблему в связи с отсутствием тканей для фиксации стом на фоне рубцов и фиброза. Более того, широкое открытие средостения значительно увеличивает риск возникновения фатальных осложнений (медиастинит, аррозия магистральных сосудов, остеомиелит грудины, сепсис и др.) у ослабленных онкологических больных. Применение перемещенных лоскутов (дельтопекторального, трапециевидного, большой грудной мышцы и др.) более предпочтительно [4]. Однако этот прием не всегда оправдан в связи со сложностью рельефа пласцируемой анатомической зоны, вызывающей необходимость формирования чрезмерного перегиба тканей ножки, среднего и дистального фрагментов лоскута, угрожающего перемещаемым тканям ишемией в загрудинном пространстве. При этом площадь перемещаемого пластического материала, как правило, недостаточна для закрытия обширного двустороннего дефекта шеи и средостения. Целесообразность выполнения микрохирургической аутотрансплантации в данной ситуации, на наш взгляд, не оправдана в связи с тяжестью общего состояния данной группы больных, значительной распространенностью и агрессивностью течения опухолевого процесса.

Метод оформления трахеостомы у этих пациентов должен быть максимально доступным для практикующих онкологов, исключающим широкий доступ к органам средостения, с применением убедительно кровоснабжаемого и легко моделируемого пластического материала. В МНИОИ им. П.А. Герцена разработан и защищен патентом РФ на изобретение № 2312626 от 23.05.2007г способ формирования загрудинной трахеостомы, послуживший основой для создания новой медицинской технологии.

ПОКАЗАНИЯ К ИСПОЛЬЗОВАНИЮ НОВОЙ МЕДИЦИНСКОЙ ТЕХНОЛОГИИ

Рецидивные местно-распространенные злокачественные опухоли гортани или гортаноглотки с поражением трахеи, пре- и/или паратрахеальных лимфатических узлов после неоднократного хирургического лечения и/или лучевой терапии, с рубцово-фиброзными изменениями кожи и мягких тканей в области нижней трети шеи и верхней грудной апертуры.

ПРОТИВОПОКАЗАНИЯ К ИСПОЛЬЗОВАНИЮ НОВОЙ МЕДИЦИНСКОЙ ТЕХНОЛОГИИ

Абсолютные:

1) выраженная сопутствующая соматическая патология в стадии декомпенсации.

2) кахексия.

3) генерализация опухолевого процесса.

4) прорастание опухоли в магистральные сосуды шеи и плечеголовной ствол.

Относительные:

1) лейкоцитопения (снижение уровня лейкоцитов ниже $4{,}0x10^9$/л),

2) гипотромбоцитопения (снижение уровня тромбоцитов ниже $140x10^9$/л).

МАТЕРИАЛЬНО-ТЕХНИЧЕСКОЕ ОБЕСПЕЧЕНИЕ НОВОЙ МЕДИЦИНСКОЙ ТЕХНОЛОГИИ

1. Стандартное аппаратно-инструментальное оснащение хирургического блока.

2. Трахеотомические трубки с манжетой низкого давления, например, «Teleflex Medical» (США), рег.№2006/2137 от 21.12.2006.

3. Фибробронхоскоп, например, «Olympus Medical Systems Corp.» (Япония), рег.№2006/ 1765 от 08.11.2006.

4. Стандартное оснащение патоморфологической лаборатории.

ОПИСАНИЕ МЕДИЦИНСКОЙ ТЕХНОЛОГИИ

Под эндотрахеальным наркозом с искусственной вентиляцией легких в положении больного на спине с подложенным под спину валиком (уровень угла лопаток) проводят разрез кожи, окаймляющий опухолевое образование переднебоковой поверхности шеи, отступя от его границ до 2 – 3 см. В зависимости от объема резекции органов доступ расширяют в определенную сторону и на нужную длину. Края раны отсепаровывают и отводят в стороны, обеспечивая доступ к глубоким тканям шеи. Успешному выполнению подобных операций в условиях рубцового процесса и фиброза тканей способствует адекватная оценка границ рецидивной опухоли. Дополнением к визуальному и пальпаторному контролю служит интраоперационная ультрасонография, а также срочное морфологическое исследование тканей. Согласно данным предоперационного обследования и ревизии операционной раны, определяют степень локальной распространенности и устанавливают факт резектабельности опухолевого процесса. При необходимости дополняют вмешательство на лимфатическом аппарате шеи и средостения. После мобилизации блока удаляемых тканей (гортани, гортаноглотки, мягких тканей шеи, пищевода и др.) окончательно определяют уровень резекции трахеи и пересекают ее. Немедленно выполняют санацию и повторную интубацию трахеи. После удаления препарата осуществляют окончательный гемостаз. В зависимости от объема хирургического вмешательства выполняют реконструкцию резецированных органов либо их стомирование (оростомия, возможно эзофагостомия).

После частичного укрытия раны на шее и определения истинного размера дефекта покровных тканей приступают к формированию кожно-фасциального мостовидного лоскута на двух (левой и правой) сосудистых ножках – кожных ветвях торакоакромиальных и латеральных торакальных артерий и вен. Максимальный размер лоскута 20 х 15 см. Для выкраивания подобного лоскута нижний разрез кожи грудной стенки (больший радиус) проводят на 2-3 см выше сосков, соединяя обе передние подмышечные линии. Верхний разрез проводят на уровне первого межреберья параллельно ключицам с глубоким рассечением тканей до

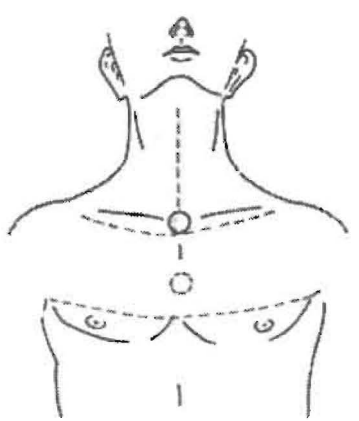

Рис. 1. Разметка кожно-фасциального лоскута на передней грудной стенке.

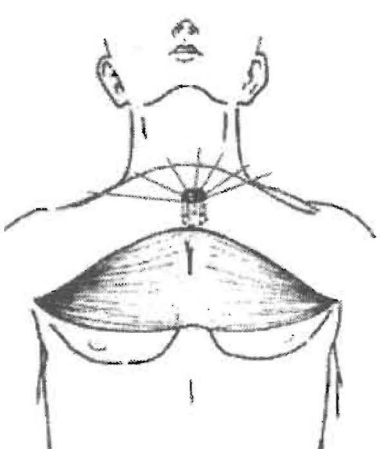

Рис. 2. Перемещение кожно-фасциального лоскута и наложение швов между трахеей и лоскутом, оформление кольца трахеостомы.

собственной фасции большой грудной мышцы (рис. 1). В этом слое производят мобилизацию лоскута между точками фиксации сосудистых ножек. Затем в центральной части лоскута выкраивают отверстие, соответствующее диаметру трахеи. Лоскут перемещают вверх на шею и, путем наложения салазочных швов между трахеей и лоскутом, формируют кольцо трахеостомы (рис. 2). Мягкий, эластичный кожно-фасциальный лоскут передней грудной стенки легко укладывается загрудинно вокруг трахеи. Если пациент имеет астеническое телосложение и узкую верхнюю грудную апертуру, тогда, для успешного размещения лоскута, расширяют диаметр апертуры путем парциальной резекции рукоятки грудины и плоскостной резекции грудино-ключичного сочленения (рис. 3). Этот прием не нарушает целостность каркаса грудной клетки и биомеханику верхнего плечевого пояса, но позволяет удобно разместить по краям трахеи лоскут, имитирующий воронку, при формировании устья трахеостомы (рис. 4). Дефект покровных тканей в донорской зоне на передней груд-

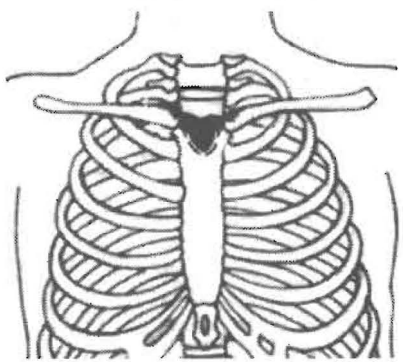

Рис. 3. Схема резекции грудины.

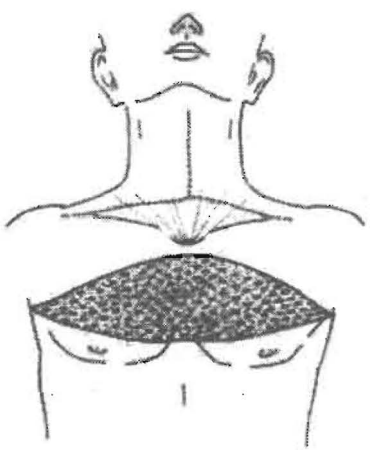

Рис. 4. Оформление кольца трахеостомы в виде воронки позади грудины.

ной стенке устраняют путем перемещения прилежащих тканей либо методом аутодермопластики.

Приводим клинический пример.

Больной Б. 56 лет, поступил в МНИОИ им. П.А. Герцена на дообследование и лечение с диагнозом: состояние после комбинированного лечения в 2004-2005 гг. по поводу рака гортаноглотки справа с переходом на устье пищевода. Продолженный рост опухоли с поражением шейного отдела пищевода. Дисфагия II степени.

Рис. 5. Рентгенограмма. Опухоль обтурирует просвет глотки и шейного отдела пищевода.

В марте 2004 г. появились боль при глотании, затрудненное глотание. Лечился у ЛОР-врача по месту жительства без эффекта. В ноябре 2004 г. обследован в онкологическом учреждении г. Москвы, где диагностирован рак гортаноглотки с распространением на устье пищевода. С ноября 2004 г. по 24 декабря 2004 г. проведено 2 курса химиотерапии препаратами 5-ФУ и цисплатином. 31 января 2005 г. выполнена операция: резекция гортаноглотки, пищевода, гемитиреоидэктомия справа, ларингэктомия, пластика местными тканями. При гистологическом исследовании препарата – плоскоклеточный ороговевающий рак с инфильтрацией подслизистой оболочки гортани, всех стенок пищевода, с инвазией в ткань щитовидной железы. В послеоперационном периоде образовался глоточный свищ, проводилась консервативная терапия, свищ закрылся. С ноября 2005 г. отметил затруднение глотания пищи. Обследован в том же онкологическом учреждении, диагностирован рецидив опухоли на уровне глоточно-пищеводного анастомоза (рис. 5). Для дообследования и лечения обратился в МНИОИ им. П.А. Герцена. Компьютерная томография выявила опухолевое образование в области глоточно-пищеводного анастомоза с распространением на мягкие ткани шеи и трахею (рис. 6). Гистологическое исследование препарата – плоскоклеточный рак. Другой опухолевой патологии не выявлено. 12 января 2005 г. выполнена операция: фарингэзофаго-

Рис. 6. Компьютерная томограмма. Массивная инфильтрация трахеи и глотки вплоть до предпозвоночного пространства.

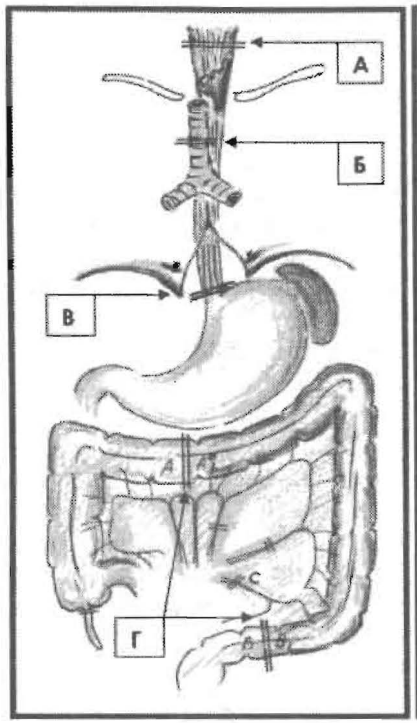

Рис. 7

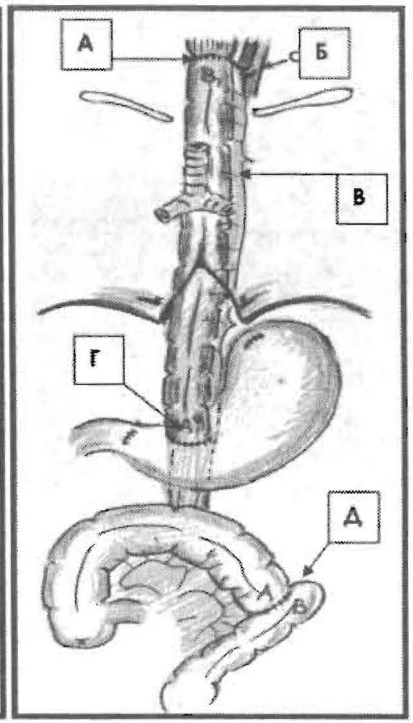

Рис. 8

Рис. 7. Схема операции: А – верхний уровень резекции глотки; Б – уровень резекции трахеи; В – уровень резекции пищевода; Г – границы формирования толстокишечного сегмента.

Рис. 8. Схема операции: А – ороколоноанастомоз; Б – микрохирургические анастомозы между сигмовидными сосудами и магистральными сосудами шеи; В – сегмент толстой кишки; Г – колоногастроанастомоз; Д – ндосигмоанастомоз.

эктомия с резекцией трахеи, тиреоидэктомия, одномоментная фарингоэзофагопластика сегментом толстой кишки, спленэктомия, аппендэктомия, трахеостомия (рис. 7,8,9). В связи с выполнением повторной резекции трахеи в условиях дефицита мягких и покровных тканей на шее формирование трахеостомы было выполнено по разработанной методике. Отмечено гладкое течение послеоперационного периода. Питание через рот восстановлено в полном объеме. Дыхание через трахеостомическое отверстие свободное. Больной деканюлирован на 7-е сутки после операции (рис. 10).



а



б



в

г

Рис. 9. Этапы операции: а – мобилизация блока удаляемых органов – гортаноглотки, пищевода и трахеи. Последняя пересечена на 4 кольца ниже определяемого края опухоли; б – удаленный препарат: ротогортаноглотка с прилежащими мягкими тканями шеи, фрагмент трахеи, клетчатка верхнего средостения и пищевод; в – общий вид операционной раны на шее после удаления препарата и резекции грудины. Видны предпозвоночная фасция, магистральные сосуды шеи и край резецированной трахеи; г - общий вид операционной раны после проведения толстокишечного сегмента и его реваскуляризации на шее. Очевиден дефицит покровных тканей на шее.

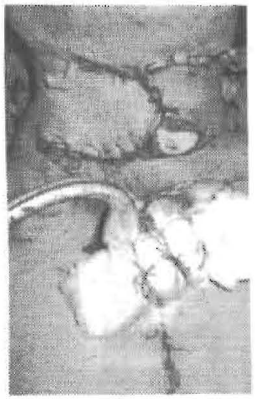

а

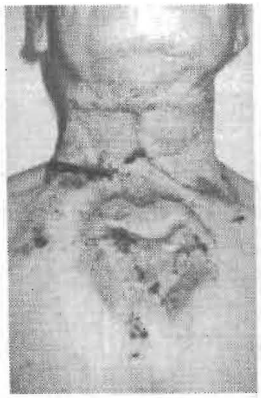

б

в

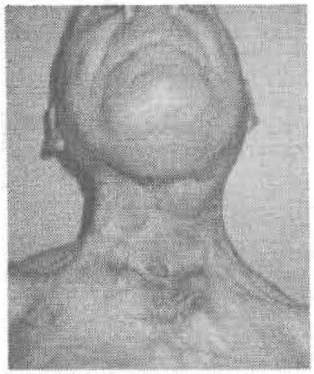

г

Рис. 10. Внешний вид зоны операции в процессе наблюдения за пациентом: а – вид больного на операционном столе. Сформирована загрудинная трахеостома. Донорская рана на грудной стенке частично закрыта путем аутодермопластики; б – вид больного через 14 дней после операции. Заживление ран на шее и в средостении первичным натяжением. Сформирована воронкообразная загрудинная трахеостома; в – пассаж бария по толстой кишке в позиции глотки и пищевода; г, д, е – вид донорской и реципиентной зон через 2 года после операции.

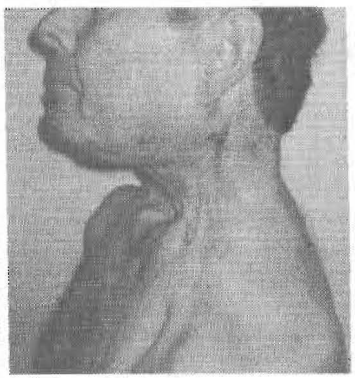

д

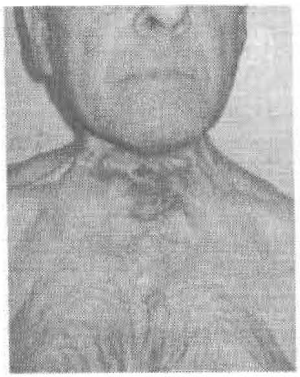

е

ВОЗМОЖНЫЕ ОСЛОЖНЕНИЯ И СПОСОБЫ ИХ УСТРАНЕНИЯ

1. Развитие пролежня по линии швов между трахеей и перемещенным кожно-фасциальным лоскутом вследствие давления манжеты трахеотомической трубки.

Для профилактики следует использовать трахеотомические трубки с манжетой низкого давления и точно располагать манжету трубки по отношению к швам на трахее, исключая избыточное давление на них. При появлении признаков ишемии тканей необходимо исключить дальнейшее давление манжеты и обеспечить атравматичное положение трубки по отношению к линии швов между трахеей и перемещенным лоскутом, проводить интенсивную антибактериальную и противовоспалительную терапию. Возможно проведение физических методов локального лечения (лазертерапия, NO-терапия, магнитотерапия и др.).

2. Трахеомаляция, язвенно-некротический трахеобронхит.

Ранняя деканюляция (на 3 – 5-е сутки после операции) является наиболее эффективной мерой профилактики осложнений со стороны трахеобронхиального дерева. При появлении признаков повреждения слизистой трахеи и ее бифуркации следует сменить конструкцию трахеотомической трубки (укороченный или безманжеточный вариант) и начать проведение местного противовоспалительного лечения.

3. Воспалительные изменения тканей в донорской и реципиентной ранах.

Для предотвращения и купирования возникших воспалительных реакций необходимо проведение противовоспалительной и антибактериальной терапии, а также адекватного дренирования ран.

ЭФФЕКТИВНОСТЬ ИСПОЛЬЗОВАНИЯ НОВОЙ МЕДИЦИНСКОЙ ТЕХНОЛОГИИ

В отделении микрохирургии МНИОИ им. П.А.Герцена данная медицинская технология применена у 20 пациентов. Среди них было 16 мужчин в возрасте от 40 до 69 лет и 4 женщины в возрасте 30-39 лет. Все больные были оперированы по поводу продолженного роста или рецидива опухоли гортани (16 пациентов) и гортаноглотки (4 пациента) с распространением процесса на трахею. В двух наблюдениях ранее было проведено только хирургическое лечение. Без применения хирургического метода ранее лечились 4 пациента.

В послеоперационном периоде отмечено 2 осложнения, связанные с появлением участка несостоятельности швов между трахеей и перемещенным кожно-фасциальным лоскутом вследствие давления манжеты трахеотомической трубки. Осложнение было купировано консервативно после коррекции и точного расположения трахеотомической трубки в просвете трахеи. Некрозов перемещенных лоскутов не наблюдали. Летальных исходов в раннем послеоперационном периоде не было.

Сроки наблюдения за больными составили от 3 мес до 6 лет. За этот период от прогрессирования опухолевого процесса умер 1 (5%) больной в сроки до 2 лет. От причин, не связанных с основным патологическим процессом, умер 1 больной. У 8 (40%) больных безрецидивный период составил 3 года. У 4 (20%) 5 лет и более. 4 (20%) больных были оперированы по поводу рецидива в сроки до 3 лет.

Оценивая качество жизни оперированных больных, следует отметить, что во всех наблюдениях просвет кольца трахеостомы был достаточным. У 2 больных потребовалось выполнить редукционную коррекцию перемещенного лоскута в связи с избытком его объема в области питающих ножек. 6 пациентов не удалось полностью деканюлировать в связи с близким расположением эзофагостомы и периодическим рефлюксом желудочного содержимого в трахеостому. Дополнительные корригирующие операции с целью достижения лучшего эстетического результата в донорской зоне не потребовались. Функциональные нарушения со стороны грудной клетки и верхних конечностей отсутствовали. Болевой синдром был умеренным и регрессировал в ближайшем послеоперационном периоде. Медиастиниты не наблюдали.

При благоприятном течении заболевания в дальнейшем возможно выполнение реконструктивных вмешательств на глотке (при стомировании больных) и осуществление голосовой реабилитации. Выполнение стернотомии у данного контингента ослабленных онкологических больных с целью мобилизации трахеи, на наш взгляд, представляется нецелесообразным и рискованным в связи с вероятностью возникновения фатальных осложнений – остеомиелита, медиастинита, аррозии крупных сосудов средостения, сепсиса и др.

Таким образом, опыт применения данной медицинской технологии свидетельствует о его высокой надежности и простоте использования в сложной клинической ситуации: на этапе хирургического лечения рецидивных опухолей гортани и гортаноглотки, поражающих трахею, путем формирования загрудинной трахеостомы. Это позволяет выполнять хирургическое лечение сложной категории больных, ранее считавшихся неоперабельными, избежать возможных фатальных осложнений во время операции и в раннем послеоперационном периоде, обеспечить 3- и 5- летнюю выживаемость, а также создать условия для дальнейшего улучшения качества жизни оперированных больных.

СПИСОК ЛИТЕРАТУРЫ

1. *В.И.Чиссов, В.В.Старинский, Г.В.Петрова.* Злокачественные новообразования в России в 2007 году (заболеваемость и смертность). Москва 2009, стр. 17-19, 34-35, 137.

2. *В.И.Чиссов, В.В.Старинский, Г.В.Петрова.* Состояние онкологической помощи населению России в 2007 году. Москва 2008, стр. 129, 130.

3. *Е.И.Трофимов, Е.М.Фуки.* Ближайшие и отдаленные результаты хирургического и комбинированного лечения. С.219. В книге под редакцией Решетова И.В., Чиссова В.И., Трофимова Е.И. Рак гортаноглотки. Москва 2006.

4. *Jatin P. Shah.* Head and Neck Surgery and Oncology. 2006. P. 265, 337-346, 351-352.

5. *Louis B. Harrison, Roy B. Sessions, Waun Ki Hong.* Head and Neck Cancer. A Multidisciplinary Approach. 2004. P.386-388, 404-417.

6. *А.И.Пачес.* Опухоли головы и шеи. Москва. Медицина. 2000г. С.345, 377.

К сведению!

ФГУ «МНИОИ им. П.А. Герцена Росмедтехнологий» по требованию медицинского учреждения может предоставить ксерокопию Разрешения на применение с описанием технологии при наличии необходимой технической оснащенности учреждения и при условии обучения на рабочем месте специалистов соответствующего профиля и квалификации.

Медицинская технология

Хирургическое лечение местно-распространенного рака гортани и гортаноглотки с формированием загрудинной трахеостомы

Научный редактор А.В. Блисеева
Л.Р. № 020529 24.04.92 г.
Сдано в набор 26.10.09 г. Подписано в печать 19.11.09 г.
Формат бумаги 60x84/16. Гарнитура PetersburgC. Печать офсетная.
Усл.печ.л. 0.9. П. л. 1.0. Тираж 300 экз. Заказ № 81.
Цена договорная

ФГУ «МНИОИ им. П.А. Герцена Росмедтехнологий»
125284, Москва, 2-й Боткинский проезд, 3
Отпечатано в РИИС ФИАН, Москва, Ленинский просп., 53, тел. (499) 783 3640